

تشخیص بیماری رتینوپاتی دیابت با استفاده از پردازش تصاویر فوندوس شبکیه و تکنیک‌های مورفولوژیک

مآنده تاجی^۱، سعید آیت^{۲*}

• پذیرش مقاله: ۱۳۹۸/۴/۲۲

• دریافت مقاله: ۱۳۹۷/۸/۳۰

مقدمه: رتینوپاتی دیابتی، تأثیر مخرب دیابت بر رگ‌های خونی شبکیه است که تشخیص دیر هنگام آن می‌تواند باعث نابینایی شود. میکروآنوریسم‌ها از علائم اولیه این بیماری هستند که تشخیص زودهنگام آن‌ها باعث درمان به‌موقع و مانع از پیشرفت بیماری می‌گردد. از آن‌جا که این بیماری بدون علامت است و تنها توسط پزشک قابل تشخیص است، بدین جهت نیاز است بیماران دیابتی به‌طور منظم مورد آزمایش قرار گیرند، از طرفی با توجه به این‌که رشد تعداد چشم‌پزشکان کمتر از رشد جمعیت مبتلا به دیابت است، تشخیص دستی ضایعه‌ها زمان‌بر بوده و هزینه زیادی را به دنبال دارد؛ لذا طراحی سیستم‌های تشخیص خودکار ضروری است.

روش: در این مطالعه توصیفی-تحلیلی ابتدا تصاویر فوندوس شبکیه تحت پیش‌پردازش قرار گرفت، سپس نواحی کاندیدای میکروآنوریسم‌ها با استفاده از معیار metric و عملگرهای مورفولوژیک Bottom-hat و Hit-or-Miss تعیین و در مرحله بعد به استخراج ویژگی با استفاده از تجزیه و تحلیل مؤلفه اصلی برای تشخیص میکروآنوریسم‌های واقعی پرداخته شد. برای ارزیابی الگوریتم پیشنهادی از تصاویر پایگاه داده DiaRetDB1 استفاده شد.

نتایج: هدف این پژوهش توسعه یک روش خودکار برای تشخیص میکروآنوریسم‌ها است که بتواند به متخصصین چشم در فرآیند غربالگری رتینوپاتی دیابت کمک کند، تا علائم این بیماری را سریع‌تر، آسان‌تر و با هزینه کمتر تشخیص دهند. در ارزیابی روش پیشنهادی، نرخ حساسیت ۸۷/۶٪، نرخ تشخیص ۹۸/۷٪ و دقت ۸۵/۷٪ به دست آمد.

نتیجه‌گیری: با توجه به نتایج به دست آمده براساس پارامترهای ارزیابی، روش پیشنهادی از دقیق‌ترین الگوریتم‌های این حوزه است.

کلیدواژه‌ها: رتینوپاتی دیابت، تصاویر فوندوس شبکیه، میکروآنوریسم، عملگرهای مورفولوژیک، آنالیز مؤلفه اصلی

ارجاع: تاجی مآنده، آیت سعید. تشخیص بیماری رتینوپاتی دیابت با استفاده از پردازش تصاویر فوندوس شبکیه و تکنیک‌های مورفولوژیک. مجله انفورماتیک سلامت و زیست پزشکی ۱۳۹۸؛ ۶(۳): ۲۱۸-۳۰.

۱. دانشجوی کارشناسی ارشد مهندسی کامپیوتر-گرایش هوش مصنوعی و رباتیک، گروه علمی مهندسی کامپیوتر و فناوری اطلاعات، دانشگاه پیام‌نور نجف‌آباد، نجف‌آباد، ایران

۲. دکتری مهندسی کامپیوتر، دانشیار، گروه علمی مهندسی کامپیوتر و فناوری اطلاعات، دانشگاه پیام‌نور نجف‌آباد، نجف‌آباد، ایران

* نویسنده مسئول: اصفهان، نجف‌آباد، بلوار طالقانی، دانشگاه پیام‌نور نجف‌آباد

• Email: Dr.ayat@pnu.ac.ir

• شماره تماس: ۰۳۱۴۲۷۲۷۱۲۱

مقدمه

بالا بودن قندخون یا بیماری دیابت، بیماری است که در حال حاضر بیش از ۴۰۰ میلیون نفر در سراسر جهان به آن مبتلا هستند. ابتلا به این بیماری به طور مداوم در حال گسترش است به طوری که انتظار می‌رود ۱۰ درصد جمعیت جهان را تا سال ۲۰۴۰ تحت تأثیر قرار دهد [۱].

دیابت، موجب رسوب قند در رگ‌های شبکیه و متورم شدن عدسی چشم شده و بر توانایی دید بیمار اثر می‌گذارد [۱].

رتینوپاتی دیابتی عارضه‌ای ناشی از دیابت است که باعث ایجاد تغییرات روی ساختار عروقی و نشت خون از رگ‌ها و در مراحل پیشرفته‌تر باعث ایجاد رگ‌های جدید شکننده می‌شود [۲].

از آن‌جا که این بیماری بدون علامت است و تنها توسط پزشک قابل تشخیص است، بدین جهت نیاز است بیماران دیابتی به طور منظم مورد آزمایش قرار گیرند، از طرفی با توجه به این‌که رشد تعداد چشم‌پزشکان کمتر از رشد جمعیت مبتلا به دیابت است، تشخیص دستی ضایعه‌ها زمان‌بر بوده و هزینه زیادی را به دنبال دارد در نتیجه مانع از اجرای آزمایش‌ها در سطح وسیع می‌شود؛ لذا طراحی سیستم‌های تشخیص خودکار در این حوزه ضروری به نظر می‌رسد [۱].

میکروآنوریزم‌ها از علائم اولیه این بیماری هستند و تشخیص به موقع آن‌ها مانع از پیشرفت بیماری و باعث درمان به موقع می‌گردد. در سال‌های اخیر، الگوریتم‌های پردازش تصویر برای تشخیص رتینوپاتی دیابتی، توسعه یافته است با این حال، موضوع برای تحقیقات هنوز باز است؛ زیرا سطح قابل قبولی برای پارامترهای ارزیابی حساسیت و تشخیص هنوز به دست نیامده است [۱].

تا به حال پژوهش‌های بسیاری در راستای بهبود دقت شناسایی ضایعات شبکیه چشم ناشی از دیابت و افزایش کارایی آن‌ها ارائه گردیده است که نشان‌دهنده اهمیت و ارزش این موضوع در شناسایی دیابت رتینوپاتی در مراحل اولیه ابتلا به آن و اقدام برای پیشگیری، درمان و جلوگیری از نابینایی می‌باشد [۱].

به‌طور کلی تشخیص ضایعات در تصاویر رنگی شبکیه در دو مرحله عمده صورت می‌گیرد:

- ۱) استخراج کاندیداهای میکروآنوریزم
- ۲) طبقه‌بندی کاندیداهای به عنوان میکروآنوریزم واقعی یا مناطق نرمال [۳].

در سال ۱۹۸۴ اولین الگوریتم تشخیص میکروآنوریزم‌ها توسط Baudoin و همکاران ارائه شد، که تصاویر ورودی آن

به صورت تصاویر فلورسنت آنژیوگرافی بود. در این الگوریتم از عملگر مورفولوژیک باز کردن با عناصر ساختاری خطی که در جهت‌های مختلف قرار می‌گیرد، استفاده شده است. به این ترتیب، نتیجه عملیات باز کردن، حذف میکروآنوریزم‌ها و حفظ نقاط مربوط به رگ‌های شبکیه است. با تفریق حاصل باز کردن از تصویر اولیه، نتیجه نهایی حاصل شده است و از معایب این روش استفاده از تصاویر آنژیوگرافی فلورسنت به دلیل پرهزینه و تهاجمی بودن، تعداد کم تصاویر و زمان پردازش بسیار کند است [۴].

Spencer و همکاران برای تشخیص میکروآنوریزم با استفاده از فیلترهای تطبیقی، روشی را برای بهبود نتایج، با استفاده از حذف سایه و نرمال‌سازی بازه دینامیکی تغییرات سطوح خاکستری پیشنهاد دادند. همین محقق در سال ۱۹۹۶ روش جدیدی را پیشنهاد داد که کاملاً متفاوت از رویکرد قبلی بود. در این روش از تبدیل مورفولوژیک تاپ-هت (Top-hat) استفاده شد و پس از به دست آمدن نتایج اولیه، با استفاده از یک روش طبقه‌بندی نتایج بهبود داده شد. از معایب این روش می‌توان به کم بودن تعداد تصاویر استفاده شده و همچنین مشخص نبودن تعداد کل میکروآنوریزم‌ها اشاره کرد [۵،۶].

پوررضا و همکاران [۲]، روش جدیدی را برای تصاویر رنگی با استفاده از تبدیل رادون محلی ارائه دادند. الگوریتم پیشنهادی از سه مرحله اصلی پیش‌پردازش، تشخیص نقاط کاندید و طبقه‌بندی تشکیل شده است.

همچنین توکلی و همکاران [۳] روش دیگری را برای آشکارسازی میکروآنوریزم‌ها در تصاویر فلورسنت آنژیوگرافی ارائه داده‌اند که مبنای آن تبدیل رادون بوده است. در این روش تشخیص نقشه رگ‌ها و سرعصب بینایی و پس از آن تشخیص میکروآنوریزم مطرح شده است.

Saleh و Eswaran روشی را برای شناسایی میکروآنوریزم ارائه داده‌اند که شامل مراحل زیر است:

- ۱- ابتدا دیسک نوری با استفاده از فیلتر میانی در یک نقطه متمرکز می‌شود. ۲- سپس برای افزایش کنتراست تصویر فیلتر شده از تبدیل مورفولوژیک تاپ-هت استفاده می‌شود. ۳- با آستانه‌گذاری آتسو تصویر باینری می‌شود. ۴- عملیات باز کردن و بستن مورفولوژیک اعمال می‌شود. از معایب الگوریتم پیشنهادی در این روش می‌توان به پایین آمدن درصد حساسیت شناسایی با کاهش کیفیت تصاویر ورودی به دلیل پیش‌پردازش نامناسب اشاره کرد [۷].

Singh و SujithKumar بعد از پیش‌پردازش و حذف

پس زمینه با اعمال حد آستانه مناسب، تصویر کانال سبز را به باینری تبدیل کرده‌اند. در ادامه با توجه به مساحت اجزای موجود در تصویر رگ‌های خونی و سایر ضایعات که مساحتی بزرگ‌تر و یا کوچک‌تر از میکروآنوریزم‌ها دارند، حذف شده‌اند [۸].

Kafieh و همکاران روشی را برای قطعه‌بندی شبکه چشم بر مبنای دامنه کرولت ارائه داده‌اند. این روش بر مبنای تصاویر توموگرافی انسجام نوری است که با استفاده از آنالیز تغییرات درخشندگی و فوندوس به ضخیم کردن و قطعه‌بندی رگ‌های شبکه چشم می‌پردازد [۹].

همچنین توکلی و همکاران یک الگوریتم متفاوت برای تشخیص میکروآنوریزم‌ها در تصاویر فلورسنت آنژیوگرافی مبتنی بر اعمال محلی تبدیل رادون ارائه کردند. در این روش ابتدا اپتیک دیسک تشخیص و از تصویر اصلی حذف می‌شود، سپس در مرحله پیش‌پردازش با اعمال تبدیل مورفولوژیک تاپ-هت و فیلتر میانگین، پس‌زمینه تصویر استخراج و از تصویر حذف می‌شود. در مرحله بعد با اعمال محلی تبدیل رادون به پنجره‌های همپوشان رگ‌های شبکه استخراج و از تصویر حذف می‌شوند. در نهایت با اعمال محلی تبدیل رادون و آستانه‌گذاری مناسب میکروآنوریزم‌ها تشخیص داده می‌شوند [۱۰].

Adal و همکاران به تشخیص میکروآنوریزم‌ها از مناطق کاندید به کمک توصیفگرهای منطقه پرداخته و یک روش یادگیری نیمه‌نظارتی برای طبقه‌بندی میکروآنوریزم‌ها پیشنهاد کردند تا میکروآنوریزم‌های واقعی را تشخیص دهد [۱۱].

Kokare و Manjaramkar، یک ترکیبی ارائه دادند، بدین صورت که برای شناسایی کاندیدهای میکروآنوریزم از ترکیب روش تشخیص لبه با روش‌های مورفولوژیک استفاده کرده و سپس به وسیله استخراج ویژگی‌ها، میکروآنوریزم‌های واقعی تشخیص داده شده‌اند. در این روش از پایگاه

داده DIARETdb1 استفاده شده است [۱۲]. از اهداف این پژوهش ارائه الگوریتمی کارآمد در جهت بهبود تشخیص خودکار میکروآنوریزم‌ها و در نتیجه تشخیص زودهنگام رتینوپاتی دیابتی با استفاده از تصاویر فوندوس شبکه و تکنیک‌های پردازش تصویر با هدف کمک به تشخیص پزشک است.

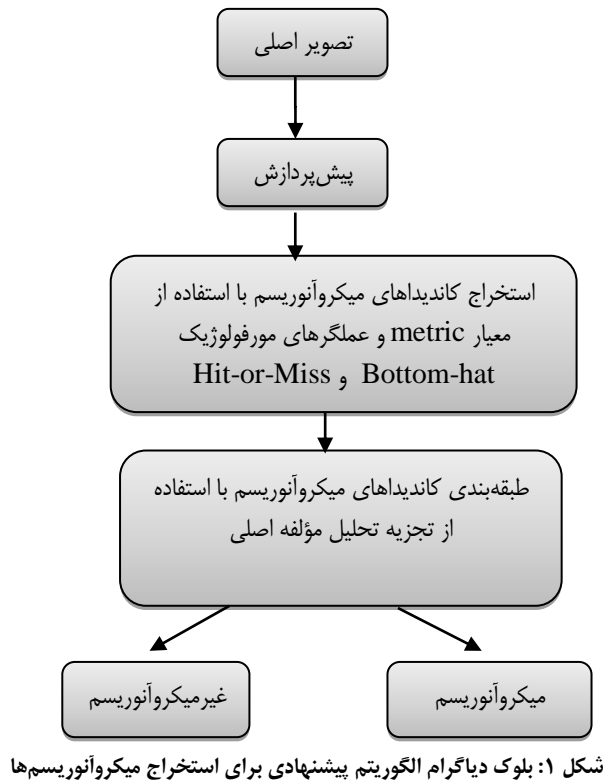
با توجه به این که روش‌های موجود در حوزه تشخیص رتینوپاتی دیابت معمولاً الگوریتم‌هایی پیچیده، زمان‌بر با بار محاسباتی بالا هستند که بخشی از آن به دلیل نیاز به تعداد زیاد ویژگی‌ها در طبقه‌بندی کاندیدها جهت تشخیص میکروآنوریزم واقعی است، در این پژوهش به ارائه روشی نوین با پیاده‌سازی ساده با تعداد محدودی از ویژگی‌ها در کنار کارایی بالا برای تشخیص میکروآنوریزم‌ها پرداخته شد که این امر باعث کاهش زمان و بار محاسباتی شد.

روش ارائه شده در مقایسه با سایر روش‌های موجود پارامترهای ارزیابی حساسیت و تشخیص را بهبود داده و از سادگی و سرعت بیشتری برخوردار است.

روش

این مطالعه از نوع توصیفی-تحلیلی بود. برای ارزیابی از پایگاه داده DIARETDB1 [۱۳] استفاده شد، که دارای ۸۹ تصویر رنگی فوندوس شبکه به فرمت RGB با اندازه ۱۱۵۲*۱۵۰۰ پیکسل است و میکروآنوریزم‌ها توسط چشم‌پزشک مشخص شدند. ارزیابی با استفاده از نرم‌افزار Matlab نسخه ۲۰۱۶ در یک پردازنده Intel Core i7 انجام شد.

بلوک دیاگرام روش پیشنهادی برای استخراج میکروآنوریزم‌ها در شکل ۱ نشان داده شد. ورودی این الگوریتم، تصویر رنگی شبکه چشم است و خروجی، تصویری رنگی است که محل میکروآنوریزم‌ها در آن علامت‌گذاری شده‌اند.



۱-پیش‌پردازش

در تصاویر فوندوس شبکیه به دلیل وجود قرص نوری و غیریکنواختی شدت روشنایی (مقادیر شدت روشنایی در مرکز تصاویر بالاتر از مقادیر شدت روشنایی در کناره‌های تصویر شبکیه است)، یک مرحله پیش‌پردازش برای این تصاویر ضروری است.

تصاویر رنگی فوندوس شبکیه به شکل RGB، از سه تصویر در کانال‌های قرمز، سبز و آبی تشکیل شده‌اند؛ بنابراین یک تصویر RGB را می‌توان به سه مؤلفه قرمز، سبز و آبی تفکیک کرد.

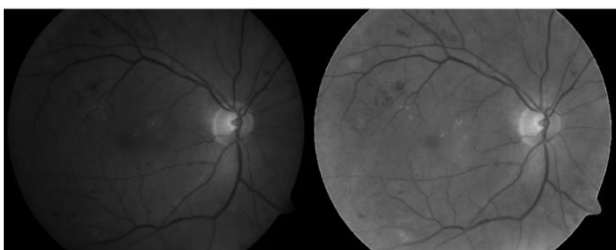
بر اساس کارهای گذشته مشاهده شد تصاویر مؤلفه قرمز و مؤلفه سبز حاوی اطلاعات بیشتری از تصویر هستند [۲].

در مطالعه Preece و Claridge [۱۴] مدل بازتابی طیفی چشم انسان توضیح داده شده و نشان داده شد که چرا در بین سه مؤلفه، مؤلفه سبز شامل بیشترین اطلاعات تصویر است و جزئیات را به خوبی نمایش می‌دهد.

نورپردازی نقش مهمی در تشخیص ضایعات از پس زمینه ایفا می‌کند، در نتیجه نور غیر یکنواخت باعث ایجاد خطاهای قابل توجه در هنگام تقسیم‌بندی می‌شود [۱].

نسبت مؤلفه سبز به مؤلفه قرمز برای هر پیکسل به صورت $f_G(r,c) / f_R(r,c)$ به دست آورده شد و به منظور به دست آوردن یک تصویر جدید که در آن اثر نور غیریکنواخت

کاهش یافته باشد، از آن استفاده شد. در شکل ۲ سمت چپ تصویر مؤلفه سبز با اثر ذاتی نور غیریکنواخت و سمت راست همان تصویر پس از کاهش نور غیریکنواخت نشان داده شد.



شکل ۲: مقایسه بین تصویر مؤلفه سبز تصویر فوندوس شبکیه با اثر ذاتی نور غیریکنواخت (سمت چپ) و همان تصویر پس از کاهش نور غیریکنواخت (سمت راست)

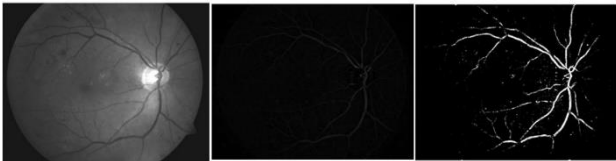
در این مرحله به نرمال‌سازی محتوای خاکستری تصویر به منظور افزایش کنتراست تصویر پرداخته شد. از آنجایی که تصاویر فوندوس شبکیه در شرایط گوناگونی گرفته شد، محدوده شدت روشنایی متفاوتی دارند، به همین دلیل نکته مهم آن است که تصاویر نرمال شود تا در محدوده‌های مشابه قرار گیرند.

پس از بررسی خواص آماری هیستوگرام چندین تصویر، بیشترین درجه خاکستری I به دست آورده و دیده شد که مقدار آن در محدوده $(\mu_I - 2\sigma_I, \mu_I + 2\sigma_I)$ قرار دارد و μ_I میانگین تصویر خاکستری و σ_I انحراف استاندارد مربوطه است.

در این مرحله لازم است قبل از اعمال آستانه، تصویر به صورت باینری تبدیل شود.

با استفاده از آستانه‌گذاری به منظور بهینه‌سازی تصویر، میکروآنوریسم‌ها، رگ‌های خونی و دیگر نواحی قرمز رنگ به طور کامل از پیکسل‌های پس زمینه جدا شده‌اند و این مناطق به عنوان مناطق مورد نظر (ROIs (Regions of Interest) به دست آمدند.

شکل ۳ نتایج حاصل از اعمال تبدیل Bottom-hat و binarization بر اساس آستانه‌گذاری را نشان داد.



شکل ۳: تصویر اصلی (سمت چپ)، تصویر حاصل از اعمال تبدیل Bottom-hat (وسط)، تصویر حاصل از binarization بر اساس آستانه‌گذاری (سمت راست)

مرحله بعدی در فرآیند استخراج کاندیداهای میکروآنوریسم شامل حذف رگ‌های خونی از مجموعه مناطق مورد نظر است، این کار با استفاده از تبدیل مورفولوژی Hit or miss در تصویر باینری انجام گرفت.

تبدیل Hit or miss یک عملیات مورفولوژیکی است که به تصاویر باینری برای تشخیص محل قرار دادن اشیاء با اشکال خاص اعمال می‌شود، به طوری که دیگر اشیاء بدون شکل مورد نظر (مانند رگ‌های خونی) حذف می‌گردند.

وظیفه تبدیل Hit or miss در حین استخراج کاندیداهای میکروآنورسوم دوگانه است:

۱. پیدا کردن محل هر یک از اشیاء به شکل دایره (میکروآنورسوم‌ها دایره شکل هستند) هم‌زمان با حذف اشیاء به شکل غیر دایره‌ای مانند رگ‌های خونی.

۲. از آنجا که یک میکروآنورسوم در یک تصویر باینری دارای شکل نامنظم است که توسط یک پس زمینه سیاه پوشیده شده و قطر آن به طور میانگین حداکثر ۱۹ پیکسل است، مدل‌سازی چنین جسمی به صورت یک تصویر باینری شامل یک قسمت داخلی از پیکسل‌های سفید است که توسط یک قاب ساخته شده از پیکسل‌های سیاه محصور می‌شود، بین قسمت داخلی و قاب سیاه می‌تواند سیاه یا سفید باشد (عنصر ساختاری).

برای نرمال‌سازی تصاویر به مقدار جدید μ_n و σ_n نیاز است که به طور تجربی و با آزمایش مجموعه‌ای از تصاویر مقادیر $\sigma_n = 35$ و $\mu_n = 128$ به دست آمد. نرمال‌سازی محتوای خاکستری تصویر از رابطه (۱) به دست آمد:

$$(1) \quad I_a(r,c) = \frac{\sigma_n}{\sigma_I} (I_b(r,c) - \mu_I + 2\sigma_I) + \mu_n - 2\sigma_n$$

در رابطه (۱)، $I_a(r,c)$ و $I_b(r,c)$ مقادیر خاکستری تصویر در موقعیت (r,c) قبل و بعد از نرمال‌سازی تصویر هستند.

۲- استخراج کاندیداهای میکروآنورسوم

در این قسمت از تکنیک‌های مورفولوژیک برای به دست آوردن کاندیداهای میکروآنورسوم استفاده گردید، بدین منظور ابتدا باید پس‌زمینه تصویر و سپس رگ‌های خونی از تصویر حذف گردد، تا نواحی کاندیداهای میکروآنورسوم به دست آید.

مطالعات Gonzalez و Woods [۱۵] و Haralick و همکاران [۱۶] مرجع کاملی در زمینه پردازش تصویر با تکنیک‌های مورفولوژیک است.

میکروآنورسوم‌ها و رگ‌های خونی در تصویر رنگی اولیه مناطق قرمز رنگ و در تصویر خاکستری، مناطق تیره تصویر هستند. بدین ترتیب برای حذف پس‌زمینه که مناطق روشن تصویر خاکستری را تشکیل می‌دهند، از تبدیل (Bottom-hat)، که یک تبدیل مورفولوژیک است، استفاده گردید که به صورت رابطه (۲) تعریف گردید:


$$(2) \quad B_{hat}(f) = (f \bullet b) - f$$

همان‌طور که در رابطه ۲ مشاهده شد تبدیل Bottom-hat در یک تصویر خاکستری $f(x,y)$ به وسیله عنصر ساختاری $b(x,y)$ برابر با عملیات مورفولوژیک بستن (Closing) منهای $f(x,y)$ است.

عملیات بستن خود به ترتیب از دو عملگر مورفولوژیک dilate و erode استفاده می‌کند و به صورت رابطه (۳) تعریف گردید:

$$(3) \quad f \bullet b = (f \oplus b) \ominus b$$

استخراج اجزای متصل استفاده شد که نتیجه استفاده از این الگوریتم در شکل ۵ نشان داده شد.



شکل ۵: (الف): قسمتی از تصویر باینری مرحله قبل با مناطق قرمز مانند میکروآنوریسم‌ها و رگ‌های خونی (ب): نتیجه پس از اعمال تبدیل Hit or miss (ج): نتیجه حاصل از استخراج اجزای متصل

پس از استخراج اجزای متصل، از معیاری به نام metric که گرد بودن میکروآنوریسم‌ها را دقیق‌تر مورد بررسی قرار داد، به جهت حذف باقی‌مانده‌های رگ‌های خونی، استفاده شد. این معیار به صورت رابطه (۴) تعریف شده است [۷].

$$metric = \frac{4 \times \pi \times area}{perimeter^2} \quad (4)$$

برای محاسبه معیار metric باید محیط و مساحت هر منطقه کاندید محاسبه گردد، برای به دست آوردن محیط بر روی نتایج مرحله قبلی برای هر ناحیه الگوریتم لبه‌یابی canny را اعمال کرده تا لبه‌ها استخراج گردند. سپس محیط و مساحت هریک از اجزا محاسبه و به صورت جداگانه در آرایه ذخیره شده‌اند.

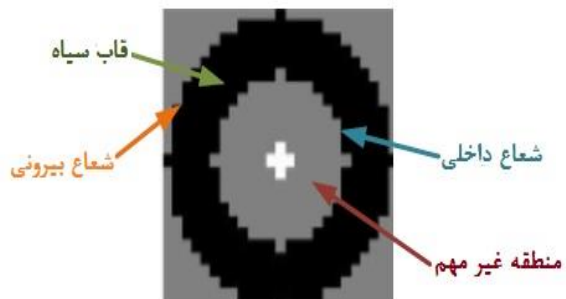
مساحت برابر با تعداد پیکسل‌های تشکیل‌دهنده شکل و محیط برابر با تعداد پیکسل‌های لبه مرزی است.

مقدار به دست آمده از معیار metric در بازه [۰,۱] قرار دارد. هرچه این مقدار به ۱ نزدیک‌تر باشد به این معنی است که ناحیه دایره شکل‌تر و احتمال میکروآنوریسم بودن بیشتر است و هرچه به صفر نزدیک‌تر باشد، ناحیه مربوط به رگ است. بدین ترتیب از این معیار برای حذف باقی‌مانده‌های رگ‌های خونی استفاده گردید، بدین صورت ناحیه‌هایی که مقادیر نزدیک به صفر دارند، حذف شدند.

مرحله بعدی، ترکیب تصویر اصلی و تصویر حاصل از استخراج کاندیدهای میکروآنوریسم از طریق عملگر منطقی AND است، که در شکل ۶ نشان داده شد.

فراهم کردن شرایط ذکر شده باعث ایجاد مدل باینری با انعطاف‌پذیری بالا برای مطابقت میکروآنوریسم‌ها با اشکال و اندازه‌های نامنظم مختلف شد.

ابعاد عنصر ساختاری به‌طور تجربی با تغییر ابعاد در هنگام محاسبه تبدیل Hit or miss در مجموعه‌ای از تصاویر به تصادف انتخاب شده، زمانی که بیشترین میکروآنوریسم‌های واقعی در بین کاندیدها توسط برنامه Hit or miss استخراج شد، تعیین گردید. بدین ترتیب ابعاد مطلوب عنصر ساختاری، ۲۵×۲۵ پیکسل با شعاع داخلی ۹ پیکسل و شعاع بیرونی ۱۱ پیکسل است. عنصر ساختاری (Structuring Element) SE مورد استفاده در شکل ۴ نشان داده شد.



شکل ۴: عنصر ساختاری برای محاسبه تبدیل (Hit or miss)

میکروآنوریسم‌ها اندازه‌های گوناگونی دارند به همین دلیل استفاده از ترکیبی از عناصر ساختاری با اندازه‌های مختلف باعث بالا رفتن دقت در تشخیص کاندیدهای میکروآنوریسم شد، بدین صورت که عناصر ساختاری کوچک در استخراج کاندیدهای نزدیک به یکدیگر و یا کاندیدهای نزدیک به رگ‌ها مفید هستند و عناصر ساختاری بزرگ‌تر برای استخراج میکروآنوریسم‌های بزرگ‌تر به کار می‌روند.

برای بالا بردن دقت تشخیص مجموعه‌ای از عناصر ساختاری به صورت $\{SE_1, SE_2, \dots, SE_n\}$ در طول برنامه‌های متعدد تبدیل (Hit or miss) استفاده شد، تصاویر دودویی حاصل به صورت $\{I_1, I_2, \dots, I_n\}$ هستند که به وسیله یک عملیات OR منطقی ترکیب شدند.

تبدیل (Hit or miss)، مجموعه‌ای از تمام مکان‌هایی را تولید می‌کند که در آن عنصر ساختار منطبق با یک منطقه مورد نظر است، برای بازیابی کامل شکل، یک الگوریتم برای

توصیف کننده منطقه‌ای است، پرداخته شد تا میکروانوریسم‌های واقعی مشخص گردند.

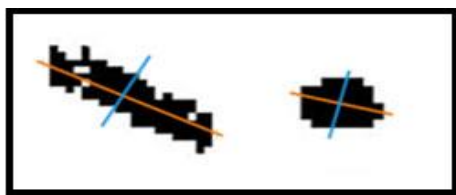
در تجزیه تحلیل مؤلفه اصلی محورهای مختصات جدیدی برای داده‌ها تعریف گردید، روش کار بدین صورت است که هر نقطه در ناحیه کاندیدا به صورت یک بردار دو بعدی $x_i = [x_{i1}, x_{i2}]^T$ بیان شد و همه n نقطه در ناحیه کاندیدا، را در یک ماتریس $2 \times n$ به صورت $X = [x_1, x_2, \dots, x_n]$ ذخیره کرده و میانگین این مقادیر از رابطه (۵) به دست آمد:

$$x_c = \frac{1}{n} \sum_{i=1}^n x_i \quad (5)$$

سپس ماتریس کوواریانس مطابق رابطه (۶) به دست آمد:

$$\text{Cov}(X) = \frac{1}{n} \sum_{i=1}^n (x_i - x_c)(x_i - x_c)^T \quad (6)$$

مرحله بعد به دست آوردن بردارهای ویژه و مقادیر ویژه $\text{Cov}(X)$ است. دو بردار ویژه e_1 و e_2 به دست آمد، یکی از این دو بردار در جهتی قرار گرفته است که واریانس داده‌ها ماکزیمم شود، در واقع داده‌ها در آن جهت بیشترین پراکندگی را دارند و بردار دیگر عمود بر بردار اول است. مقادیر ویژه میزان پراکندگی داده‌ها در راستای بردار ویژه مربوطه را نشان داد. در شکل ۸ دو بردار ویژه برای هر کدام از دو تصویر ناحیه کاندیدا شکل ۷ نشان داده شد.



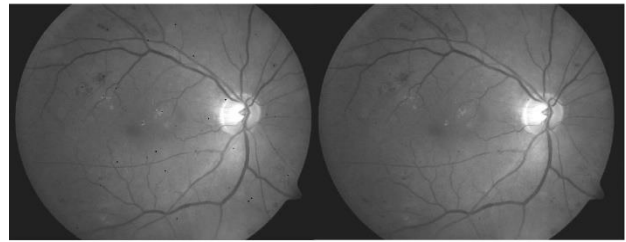
شکل ۸: بردارهای ویژه دو ناحیه کاندیدا میکروانوریسم

در این مرحله مقادیر X به صورت ترکیب خطی در مبنای جدید (بر اساس دو بردار ویژه) طبق رابطه (۷) به دست آمد:

$$Y = E^T X_c = \begin{bmatrix} e_1^T \\ e_2^T \end{bmatrix} [x_1 - x_c \quad x_2 - x_c \quad \dots \quad x_n - x_c] \quad (7)$$

هر ستون ماتریس Y تصویر جدید مقادیر بر مبنای بردارهای ویژه e_1 و e_2 است.

حال حداکثر و حداقل مقادیر Y در امتداد بردارهای e_1 و e_2 به ترتیب از طریق رابطه‌های (۸) و (۹) محاسبه گردید.



شکل ۶: (الف): تصویر اصلی (ب): نتیجه حاصل از مرحله شناسایی کاندیداهای میکروانوریسم

۳- طبقه‌بندی کاندیداهای میکروانوریسم


در این مرحله برای تشخیص میکروانوریسم‌های واقعی به استخراج ویژگی‌ها پرداخته شد:

تجزیه و تحلیل مؤلفه اصلی برای استخراج ویژگی

میکروانوریسم‌ها دارای الگوی دایره شکل و رگ‌ها الگوهای خطی دارند، به همین دلیل برای تشخیص میکروانوریسم‌های واقعی به تجزیه و تحلیل نواحی کاندیداهای میکروانوریسم پرداخته شد.

در شکل ۷ دو قطعه از ناحیه کاندید مربوط به دو کاندیدا میکروانوریسم قبل از استخراج ویژگی نشان داده شد که یکی از آن‌ها میکروانوریسم واقعی و دیگری مربوط به قسمتی از رگ باقی‌مانده است.

قبل از استخراج ویژگی، مرحله کشش کنتراست تصویر است، که با افزایش اختلاف شدت روشنایی، کاندیدا مورد نظر از پس زمینه قابل تفکیک باشد و سپس به باینری کردن تصویر پرداخته شد که در شکل ۷ نشان داده شد.



شکل ۷: (الف): ناحیه کاندیدا مربوط به میکروانوریسم واقعی (ب): نتیجه پس از کشش کنتراست تصویر (الف)، (ج): نتیجه حاصل از باینری کردن تصویر (د): ناحیه کاندیدا مربوط به رگ (ه): نتیجه تصویر پس از کشش کنتراست تصویر (د)، (و): نتیجه حاصل از باینری کردن تصویر

پس از به دست آوردن تصویر باینری برای هر ناحیه کاندیدا، به استخراج ویژگی به روش تجزیه و تحلیل مؤلفه اصلی (PCA (Principal Component Analysis) که

تصویر معیار که میکروآنوریزم‌ها به صورت دستی توسط پزشک متخصص مشخص شده‌اند، مقایسه گردید، تا وضعیت ابتلا یا عدم ابتلا فرد به بیماری رتینوپاتی دیابت مشخص گردد.

به طور معمول برای ارزیابی عملکرد روش پیشنهادی، از پارامتر حساسیت (SE (Sensitivity) و تشخیص (SP (Specificity)، استفاده شد. این پارامترها به صورت رابطه ۱۲ و ۱۳ محاسبه شدند.

$$SE = \frac{TP}{(TP+FN)} \times 100 \quad (12)$$

$$SP = \frac{TN}{(TN+FP)} \times 100 \quad (13)$$

دقت (Precision) پارامتر دیگری است که برای ارزیابی عملکرد الگوریتم در تشخیص به کار می‌رود، به طوری که مشخص می‌کند چه درصد از میکروآنوریزم‌های شناسایی شده، واقعی هستند. این پارامتر از رابطه زیر به دست آمد:

$$Precision = \frac{TP}{(TP+FP)} \times 100 \quad (14)$$

در روابط قبلی TP موارد مثبت حقیقی، TN موارد منفی حقیقی، FN موارد منفی کاذب و FP موارد مثبت کاذب است، به بیان دیگر:

TP: تعداد میکروآنوریزم‌هایی که به درستی تشخیص داده شده‌اند.

TN: تعداد غیر میکروآنوریزم‌هایی که به درستی تشخیص داده شده‌اند.

FN: تعداد میکروآنوریزم‌هایی که شناسایی نشده‌اند.

FP: تعداد نقاط طبیعی که به اشتباه میکروآنوریزم شناسایی شده‌اند.

نتایج به دست آمده از ارزیابی سیستم پیشنهادی در جدول ۱ نشان داده شد.

جدول ۱: نتایج به دست آمده از ارزیابی سیستم پیشنهادی

نتایج	سیستم پیشنهادی
۸۷٪/۱۶	حساسیت
۹۸٪/۷	تشخیص
۸۵٪/۷	دقت

$$(8)$$

$$Y_{1max} = \max_{i \in \{1..n\}} Y_{i1}$$

$$Y_{1min} = \min_{i \in \{1..n\}} Y_{i1}$$

$$(9)$$

$$Y_{2max} = \max_{i \in \{1..n\}} Y_{i2}$$

$$Y_{2min} = \min_{i \in \{1..n\}} Y_{i2}$$

سپس طول جسم در امتداد دو بردار e_1 و e_2 از رابطه (۱۰) به دست آمد.

$$length_1 = Y_{1max} - Y_{1min} \quad (10)$$

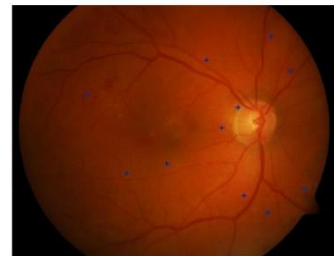$$length_2 = Y_{2max} - Y_{2min}$$

هدف از به دست آوردن دو بردار ویژه آن است که نسبت طول جسم در امتداد دو بردار ویژه، اطلاعاتی درباره شکل شیء به ما می‌دهد، در نهایت نسبت طول جسم در امتداد دو بردار ویژه از طریق رابطه ۱۱ محاسبه گردید:

$$r = \frac{\max\{length_1, length_2\}}{\min\{length_1, length_2\}} \quad (11)$$

همان طور که گفته شد میکروآنوریزم‌ها الگویی دایره شکل دارند پس نسبت به دست آمده برای میکروآنوریزم واقعی کمتر از نسبت به دست آمده برای رگ‌ها و نزدیک به ۱ است.

برای طبقه‌بندی ناحیه کاندیدا به میکروآنوریزم و غیر میکروآنوریزم یک مقدار آستانه در نظر گرفته شد، اگر r از مقدار آستانه کمتر باشد، ناحیه کاندیدا مربوط به میکروآنوریزم و اگر از آستانه بیشتر باشد ناحیه مربوط به رگ است. در شکل ۹، تصویر خروجی الگوریتم پیشنهادی که نقاط مربوط به میکروآنوریزم‌های تشخیص داده شده، در آن مشخص گردیده، نشان داده شد.



شکل ۹: تصویر خروجی الگوریتم پیشنهادی

نتایج

برای ارزیابی عملکرد الگوریتم ارائه شده، نتایج خروجی الگوریتم در تشخیص میکروآنوریزم‌ها برای هر تصویر، با نتایج

بحث و نتیجه‌گیری

این پژوهش رویکردی جدید برای شناسایی میکروآنوریزم‌ها ارائه داد که شامل مراحل زیر است:

- پیش‌پردازش: برای کاهش نور غیریکنواخت و نرمال کردن محتوای خاکستری در همه تصاویر انجام گرفت.
- تشخیص کاندیداهای میکروآنوریزم: تشخیص کاندیداهای میکروآنوریزم در دو مرحله بر اساس پردازش مورفولوژیکی انجام گرفت. در مرحله اول پس زمینه تصویر حذف شد، بدین صورت که یک تصویر خاکستری به عنوان ورودی دریافت شد، منطقه‌هایی از تصویر با تحلیل مقادیر شدت روشنایی به کمک تبدیل Bottom-hat مشخص شدند. تصویر خروجی، تصویری باینری شامل مناطق قرمز تصویر اولیه از جمله میکروآنوریزم‌ها و رگ‌های خونی است. در مرحله دوم به حذف رگ‌های خونی برای به دست آوردن کاندیداهای میکروآنوریزم به وسیله تبدیل Hit or miss

معیار metric پرداخته شد.

۳) طبقه‌بندی کاندیداهای میکروآنوریزم: در این مرحله تشخیص میکروآنوریزم‌های واقعی از مثبت کاذب (FP)، متناظر با رگ‌های خونی باقی‌مانده از طریق استخراج ویژگی، به روش تجزیه تحلیل مؤلفه اصلی انجام گرفت. برای ارزیابی عملکرد، نتایج خروجی الگوریتم با نتایج استخراج دستی میکروآنوریزم‌ها توسط چشم‌پزشک مقایسه شد. FN و TN، FP، TP با شمارش تعداد کل کاندیداهای میکروآنوریزم و میکروآنوریزم‌های واقعی که توسط الگوریتم پیشنهادی شناسایی شده‌اند، پس از اعمال آن در تمام تصاویر آزمایشی به دست آمد. در جدول ۲ تعداد میکروآنوریزم‌های علامت‌گذاری شده توسط چشم‌پزشک، تعداد میکروآنوریزم‌های شناسایی شده با استفاده از الگوریتم پیشنهادی، تعداد تشخیص مثبت کاذب، نرخ حساسیت، نرخ تشخیص برای ۱۰ تصویر پایگاه داده به‌عنوان نمونه، بیان شد.

جدول ۲: ارزیابی کارایی الگوریتم پیشنهادی

تصاویر	میکروآنوریزم‌های علامت‌گذاری شده توسط چشم‌پزشک	میکروآنوریزم‌های شناسایی شده با روش پیشنهادی	تشخیص مثبت کاذب	نرخ حساسیت	نرخ تشخیص
۱	۱۴	۱۱	۱	۷۷٪	۹۹٪/۳
۲	۸	۷	۰	۸۷٪/۵	۱۰۰٪
۳	۵	۶	۱	۸۳٪	۹۸٪/۳
۴	۲۹	۲۶	۱	۸۹٪/۳	۹۹٪/۷
۵	۱	۱	۰	۱۰۰٪	۱۰۰٪
۶	۳	۳	۱	۱۰۰٪	۹۷٪/۴
۷	۲	۲	۱	۱۰۰٪	۹۸٪/۹
۸	۶	۴	۰	۶۶٪/۷	۱۰۰٪
۹	۲۶	۲۰	۲	۷۵٪	۹۹٪/۶
۱۰	۴	۲	۰	۵۰٪	۱۰۰٪

در جدول ۳ مقایسه‌ای بین نتایج به‌دست آمده از الگوریتم پیشنهادی با متداول‌ترین روش‌های دیگر تشخیص میکروآنوریزم، ارائه شد.

در مجموع تصاویر بررسی شده با الگوریتم پیشنهادی، نرخ حساسیت ۸۷/۶ درصد، نرخ تشخیص ۹۸/۷ درصد و دقت ۸۵/۷ درصد به‌دست آمد.

جدول ۳: مقایسه روش پیشنهادی با سایر الگوریتم‌ها بر اساس نرخ حساسیت و نرخ تشخیص

نرخ تشخیص	نرخ حساسیت	روش
-	۵۸٪	Baudoin و همکاران [۴]
۷۵٪	۹۴٪	توکلی و همکاران [۱۰]
۹۲٪/۳	۸۱٪	Adal و همکاران [۱۱]
۸۷٪/۵	۹۴٪/۴۴	[۸] Singh و SujithKumar
٪۹۷/۵	۸۰٪/۰۶	[۱۲] Kokare و Manjaramkar
۹۸٪/۷	۸۷٪/۱۶	روش پیشنهادی

الگوریتم پیشنهادی روی هر مجموعه تصویر با شرایط و زمینه‌های مختلف را ایجاد کرد.

- استفاده از تبدیل مورفولوژیک Hit or miss برای استخراج کاندیداهای میکروآنوریزم و حذف رگ‌های خونی

در بعضی از روش‌های پیشین از جمله مطالعات Kafieh و همکاران [۹] و توکلی و همکاران [۱۰] مرحله‌ای تحت عنوان قطعه‌بندی عروق وجود دارد که نقشه عروق خونی را طی مراحل به دست آورده و سپس عروق خونی از تصویر حذف گردید، این کار باعث افزایش زمان پردازش، بار محاسباتی و حذف میکروآنوریزم‌های نزدیک به رگ گردید. در این پژوهش، با استفاده از تبدیل کارآمد Hit or miss و تعریف عناصر ساختاری مناسب، میکروآنوریزم‌ها با اندازه‌های گوناگون شناسایی و بقیه اجزای تصویر که رگ‌های خونی هستند، حذف شده‌اند و این امر باعث شناسایی میکروآنوریزم‌های نزدیک رگ و کاهش زمان محاسبه و بار محاسباتی گردید.

- حذف باقی‌مانده‌های رگ‌های خونی با استفاده از معیار *metric*

معیار *metric* که گرد بودن کاندیداهای میکروآنوریزم را دقیق‌تر مورد بررسی قرار داد، به جهت شناسایی میکروآنوریزم‌ها و حذف باقی‌مانده‌های رگ‌های خونی مورد استفاده قرار گرفت که باعث بهبود عملکرد الگوریتم در مرحله تشخیص کاندیداهای میکروآنوریزم و کاهش میانگین تشخیص مثبت کاذب شد.

در پژوهش Singh و SujithKumar [۸] نیز از معیار *metric* استفاده شده است، به طوری که پس از پیش‌پردازش و حذف پس‌زمینه با توجه به مساحت اجزای موجود در تصویر، رگ‌های خونی و سایر ضایعات حذف شده و با محاسبه نسبت بزرگ‌ترین قطر به کوچک‌ترین قطر برای اجزای باقی‌مانده و

از جمله محدودیت‌ها و مشکلات در تشخیص میکروآنوریزم‌ها می‌توان به نور غیریکنواخت تصاویر فوندوس شبکه، زمینه‌های مختلفی که تصاویر در آن گرفته شده است، اندازه بسیار کوچک میکروآنوریزم‌ها و شباهت رنگی به عروق خونی که باعث سخت شدن تشخیص میکروآنوریزم‌ها به خصوص میکروآنوریزم‌های نزدیک به رگ‌ها می‌شود، اشاره کرد.

در روش پیشنهادی راهکارهایی برای برطرف کردن هر یک از این مشکلات ارائه شد که از آن جمله می‌توان به موارد زیر اشاره کرد:

- استفاده از تصاویر فوندوس شبکه

در بعضی از پژوهش‌های پیشین از جمله پوررضا و همکاران [۲] و توکلی و همکاران [۱۰]، از تصاویر فلورسنت آنژیوگرافی به علت وضوح بیشتر استفاده شده است؛ اما این درحالی است که برای تهیه این تصاویر، ماده‌ای حاجب به بدن شخص بیمار تزریق شد تا مشاهده رگ‌ها و میکروآنوریزم‌ها به راحتی صورت بگیرد؛ اما این ماده برای بیمار خاصیت تهاجمی دارد و ممکن است ضررهایی را به شخص وارد کند، به همین دلیل در این پژوهش از تصاویر رنگی فوندوس شبکه استفاده شد.

- کاهش نورغیر یکنواخت در تصاویر فوندوس شبکه برای کاهش نورغیر یکنواخت و افزایش کنتراست تصویر از نسبت مؤلفه سبز به مؤلفه قرمز برای هر پیکسل استفاده گردید.

- نرمال‌سازی محتوای خاکستری تصاویر

نرمال‌سازی محتوای خاکستری تصاویر، نقش کلیدی در انتخاب آستانه الگوریتم در مراحل مختلف ایفا نمود. با این کار انتخاب یک مقدار آستانه واحد برای هر تصویر در مراحل آستانه‌گذاری روش پیشنهادی امکان‌پذیر شد، در غیر این صورت مقدار آستانه برای هر تصویر فوندوس شبکه باید به صورت دستی انجام گیرد. نرمال‌سازی محتوای خاکستری تصویر، باعث افزایش کارایی روش پیشنهادی شد و امکان اعمال

موارد زیر برای بررسی پیشنهاد گردید:

❖ استفاده از روش‌های جایگزین و یا استفاده از روش‌های دیگر در کنار تجزیه و تحلیل مؤلفه اصلی به منظور توسعه الگوریتم پیشنهادی و بهبود پارامترهای ارزیابی می‌توان از ویژگی‌های دیگر در کنار تجزیه و تحلیل مؤلفه اصلی استفاده کرد، به‌علاوه می‌توان از روش‌های دیگر بررسی الگوهای دایره شکل به‌جای تجزیه و تحلیل مؤلفه اصلی نظیر تبدیل هاف استفاده کرده و نتایج حاصل را با نتایج به دست آمده از روش پیشنهادی مقایسه کرد.

❖ استفاده از الگوریتم‌های طبقه‌بندی در راستای توسعه و بهبود الگوریتم پیشنهادی می‌توان از الگوریتم‌های طبقه‌بندی چون شبکه‌های عصبی، ماشین بردار پشتیبان و غیره استفاده کرد و نتیجه به‌دست آمده را با نتایج حاصل از روش پیشنهادی مقایسه کرد.

تعارض منافع

بدین‌وسیله نویسندگان تصریح می‌نمایند که هیچ‌گونه تضاد منافی در خصوص پژوهش حاضر وجود ندارد و مستخرج از پژوهشی است که با حمایت مالی دانشگاه پیام نور انجام شده است.

آستانه‌گذاری، کاندیداهای میکروآنوریزم به‌دست آمده است. در آخر از معیار *metric* برای تشخیص میکروآنوریزم واقعی استفاده شده است. از معایب این روش ضعف در مرحله تشخیص کاندیداهای میکروآنوریزم است به‌طوری‌که میکروآنوریزم‌های نزدیک رگ تشخیص داده نشده و رگ‌های خونی نازک به اشتباه میکروآنوریزم تشخیص داده شده‌اند. همچنین عدم نرمال‌سازی محتوای خاکستری تصویر و استفاده از آستانه‌گذاری ضعف دیگر این روش است.

- روش ارائه شده با افزایش دقت در مرحله شناسایی کاندیداهای میکروآنوریزم‌ها و استفاده از ویژگی کارآمد تجزیه و تحلیل مؤلفه اصلی به الگوریتمی با پیاده‌سازی ساده در کنار کارایی بالا دست‌یافته که باعث کاهش زمان و بار محاسباتی در تشخیص میکروآنوریزم‌ها در کنار بهبود پارامترهای ارزیابی شد.
 - افزایش و بهبود پارامترهای ارزیابی به‌خصوص نرخ تشخیص در شناسایی میکروآنوریزم‌ها نسبت به روش‌های گذشته با استفاده از معیار *metric* و تجزیه و تحلیل مؤلفه اصلی این روش را جزء دقیق‌ترین روش‌های این حوزه قرار داد.
- در راستای توسعه و بهبود الگوریتم پیشنهادی در این پژوهش

References

1. Saleh E, Blaszczynski J, Moreno A, Valls A, Romero-Aroca P, de la Riva-Fernandez S, et al. Learning ensemble classifiers for diabetic retinopathy assessment. *Artif Intell Med* 2018;85:50-63. doi: 10.1016/j.artmed.2017.09.006.
2. Pourreza HR, Bahreini Toossi MH, Mehdizadeh A, Pourreza R, Tavakoli M. Automatic Detection of Microaneurysms in Color Fundus Images using a Local Radon Transform Method. *Iranian Journal of Medical Physics* 2009;6(1):13-20. [In Persian] doi:10.22038/ijmp.2009.7386
3. Tavakoli M, Mehdizadeh A, Pourreza R, Banaee T, Bahreini Toossi MH, Pourreza HR. Early detection of diabetic retinopathy in fluorescent angiography retinal images using image processing methods. *Iranian Journal of Medical Physics* 2010;7(4):7-14. [In Persian] doi:10.22038/ijmp.2010.7240
4. Baudoin CE, Lay BJ, Klein JC. Automatic detection of microaneurysms in diabetic fluorescein angiography. *Rev Epidemiol Sante Publique* 1984;32(3-4):254-61.
5. Spencer T, Phillips RP, Sharp PF, Forrester JV. Automated detection and quantification of microaneurysms in fluorescein angiograms. *Graefes Arch Clin Exp Ophthalmol* 1992;230(1):36-41. doi: 10.1007/bf00166760
6. Spencer T, Olson JA, Mchardy KC, Sharp PF, Forrester JV. An image-processing strategy for the segmentation and quantification of microaneurysms in fluorescein angiograms of the ocular fundus. *Computers And Biomedical Research* 1996;29(4):284-302.
7. Saleh MD, Eswaran C. An automated decision-support system for non-proliferative diabetic retinopathy disease based on MAs and HAs detection. *Comput Methods Programs Biomed* 2012;108(1):186-96. doi: 10.1016/j.cmpb.2012.03.004.
8. SujithKumar SB, Singh V. Automatic Detection of Diabetic Retinopathy in Non-dilated RGB Retinal Fundus Images. *International Journal of Computer Applications* 2012; 47(19):26-32. doi: 10.5120/7297-0511
9. Kafieh R, Rabbani H, Hajizadeh F, Ommani M. An accurate multimodal 3-D vessel segmentation method based on brightness variations on OCT layers and curvelet domain fundus image analysis. *IEEE Trans Biomed Eng* 2013;60(10):2815-23. doi: 10.1109/TBME.2013.2263844.
10. Tavakoli M, Shahri RP, Pourreza H, Mehdizadeh A, Banaee T, Bahreini Toossi MH. A complementary method for automated detection of microaneurysms in fluorescein angiography fundus images to assess

diabetic retinopathy. *Pattern Recognition* 2013;46(10):2740-53.

doi.org/10.1016/j.patcog.2013.03.011

11. Adal KM, Sidibe D, Ali S, Chaum E, Karnowski TP, Meriaudeau F. Automated detection of microaneurysms using scale-adapted blob analysis and semi-supervised learning. *Comput Methods Programs Biomed* 2014;114(1):1-10. doi: 10.1016/j.cmpb.2013.12.009.

12. Manjaramkar A, Kokare M. A Rule Based Expert System for Microaneurysm Detection in Digital Fundus Images. *International Conference on Computational Techniques in Information and Communication Technologies (ICCTICT)*; 2016 Mar 11-13; New Delhi, India: IEEE; 2016.p. 137-40.

13. DiaRetDB1 V2.1 - Diabetic Retinopathy Database and Evaluation Protocol; 2009 [cited 2018 May 9].

https://www.it.lut.fi/project/imageret/diaretdb1_v2_1/#DOCUMENTATION.%202009.

14. Preece SJ, Claridge E. Monte Carlo modelling of the spectral reflectance of the human eye. *Phys Med Biol* 2002;47(16):2863-77. doi:10.1088/0031-9155/47/16/303

15. Gonzalez RC, Woods RE. *Digital Image Processing*. 3th ed. London: Pearson; 2007.

16. Haralick RM, Sternberg SR, Zhuang X. Image analysis using mathematical morphology. *IEEE Trans Pattern Anal Mach Intell* 1987;9(4):532-50.

Diagnosis of Diabetic Retinopathy Using Processing of Fundus Images and Morphological Techniques

Taji Maedeh¹, Ayat Saeed^{2*}

• Received: 21 Nov, 2018

• Accepted: 13 Jul, 2019

Introduction: Diabetic retinopathy is the damaging effect of diabetes on retinal blood vessels that can cause blindness when diagnosed late. Microaneurysms are early signs of the disease that their early diagnosis promotes timely treatment and prevents disease progression. Since this disease is asymptomatic and can only be detected by ophthalmologists, diabetic patients should be tested regularly. On the other hand, given the fact that the increase rate of the number of ophthalmologists is less than the growth of the diabetic population, manual diagnosis of the lesion is time consuming and costly, and thus the design of automatic detection systems is essential.

Method: In this descriptive analytic study, the fundus images of the retina were subjected to preprocessing. Then, the candidate regions of microaneurysms were determined using the metric and morphological operators Bottom-hat and Hit-or-Miss. In the next step, using principal component analysis, the specificity of main feature of real microaneurysms diagnosis was extracted. The DiaRetDB1 database images were used to evaluate the proposed algorithm.

Results: The purpose of this research was to develop an automated method for the detection of microaneurysms that can help ophthalmologists in the process of diabetic retinopathy screening and diagnosing the symptoms faster, easier and at lower cost. In evaluation, the proposed method achieved a sensitivity of 87.6%, specificity of 98.7% and the precision of 85.7%.

Conclusion: According to the results obtained based on evaluation parameters, the proposed method is one of the most accurate algorithms in this field.

Keywords: Diabetic retinopathy, Fundus images, Microaneurysms, Morphological techniques, Principal Component Analysis

• **Citation:** Taji M, Ayat S. Diagnosis of Diabetic Retinopathy Using Processing of Fundus Images and Morphological Techniques. *Journal of Health and Biomedical Informatics* 2019; 6(3): 218-30. [In Persain]

1. M.S.c Student in Computer Engineering, Computer Engineering and IT Dept., Najafabad Payame Noor University, Najafabad, Iran

2. Ph.D in Computer Engineering, Associate Professor, Computer Engineering and IT Dept., Payame Noor University, Najafabad, Iran

***Correspondence:** Najafabad Payame Noor, University Taleghani Boulevard, Najafabad, Esfahan, Iran.

• **Tel:** 0983142727121

• **Email:** Dr.ayat@pnu.ac.ir