

جداسازی ناحیه گوشک دهلیز چپ در تصاویر اکوکاردیوگرافی قلب با استفاده از شبکه عصبی عمیق

حسین قیومی زاده^{۱،۲*}، علی فیاضی^۳، خسرو رضایی^۴، محمدحسین قلی زاده^۳، مهدی اسکندری^۵

• پذیرش مقاله: ۱۴۰۰/۸/۲۴

• دریافت مقاله: ۱۴۰۰/۴/۱۸

مقدمه: بیماری‌های قلبی و عروقی یکی از علل اصلی مرگ‌ومیر در جهان صنعتی امروز هستند. انسداد گوشک دهلیز چپ با استفاده از دستگاه‌های ساخته شده یک‌روند رو به رشد است. این مطالعه با هدف ایجاد یک سیستم تشخیصی به کمک رایانه برای شناسایی LAA در تصاویر اکوکاردیوگرافی انجام شد.

روش: داده‌های به کار رفته در این مطالعه توصیفی-تحلیلی، تصاویر اکوکاردیوگرافی سه‌بعدی از قلب مربوط به ۳۲ بیمار اخذ شده در بیمارستان کینگز کالج لندن است که تمامی آن‌ها با موفقیت با مسدودکننده درمان شدند. مجموع ۲۰۸ تصویر دوبعدی به دست آمده در صفحه محوری از هر مجموعه داده سه‌بعدی به دست آمد. سپس ۱۹۱۴ تصویر که در آن‌ها ناحیه مربوط به LAA به وضوح قابل تشخیص بودند برای این مطالعه انتخاب شدند. شبکه عصبی پیشنهادی در این مطالعه مبتنی بر الگوریتم YOLOv3 کامپایل شده است. در نهایت ۱۳۶۹ و ۵۴۵ تصویر به ترتیب برای آموزش و آزمایش الگوریتم مورد استفاده قرار گرفتند.

نتایج: عملکرد الگوریتم در شناسایی LAA بر روی مجموعه‌ای از ۵۴۵ تصویر با نواحی ردیابی شده در تصاویر مشابه توسط یک متخصص در اکوکاردیوگرافی با استفاده از یک تقاطع بر روی الگوریتم (IoU) مقایسه شد. الگوریتم قادر به شناسایی صحیح ناحیه LAA در تمامی ۵۴۵ تصویر بررسی شده با IoU میانگین ۹۹/۳۷٪ بود.

نتیجه‌گیری: الگوریتم پیشنهادی مبتنی بر تصویر، در این مطالعه دقت بالایی در تشخیص حدود LAA در تصاویر اکوکاردیوگرافی نشان داد. این روش می‌تواند در توسعه الگوریتم‌ها برای تجزیه و تحلیل خودکار ناحیه LAA جهت تعیین اندازه دستگاه و برنامه‌ریزی رویه‌ای در روش‌های انسداد LAA مورد استفاده باشد.

کلیدواژه‌ها: اکوکاردیوگرافی، شبکه عصبی عمیق، شبکه عصبی کانولوشن، فیبریلاسیون دهلیزی، گوشک دهلیز چپ قلب

• **ارجاع:** قیومی زاده حسین، فیاضی علی، رضایی خسرو، قلی‌زاده محمدحسین، اسکندری مهدی. جداسازی ناحیه گوشک دهلیز چپ در تصاویر اکوکاردیوگرافی قلب با استفاده از شبکه عصبی عمیق. مجله انفورماتیک سلامت و زیست پزشکی ۱۴۰۰؛ ۳(۸): ۳۱۵-۳۲۵.

۱. مرکز تحقیقات بیماری‌های غیر واگیر، دانشگاه علوم پزشکی رفسنجان، رفسنجان، ایران

۲. دکتری مهندسی پزشکی، استادیار، گروه مهندسی برق، دانشگاه ولی عصر (عج) رفسنجان، رفسنجان، ایران

۳. دکتری مهندسی برق، استادیار، گروه مهندسی برق، دانشگاه ولی عصر (عج) رفسنجان، رفسنجان، ایران

۴. دکتری مهندسی پزشکی، استادیار، گروه مهندسی پزشکی، دانشگاه میبد، میبد، ایران

۵. دکترای پزشکی، بیمارستان کینگز کالج لندن، انگلستان

* نویسنده مسئول: حسین قیومی زاده

آدرس: رفسنجان، میدان امام خمینی، دانشگاه ولی عصر (عج)، دانشکده فنی و مهندسی، گروه مهندسی برق، صندوق پستی ۵۱۸

• Email: h.ghayoumizadeh@vru.ac.ir

• شماره تماس: ۰۳۴۳۱۳۱۲۳۹۸

مقدمه

بیماری‌های قلبی و عروقی یکی از علل اصلی مرگ‌ومیر در جهان صنعتی امروز هستند، فیبریلاسیون دهلیزی شایع‌ترین آن‌ها است، که حدود ۱٪ از جمعیت عمومی جهان به آن مبتلا می‌باشند. میزان ابتلاء به این بیماری با بالا رفتن سن افزایش می‌یابد؛ به طوری که در آمریکا حدود ۱٪ از بیماران زیر ۶۰ سال و ۸٪ از بیماران بالای ۸۰ سال به این بیماری مبتلا هستند [۱]. بروز این بیماری در درصد بالایی از جمعیت جهان آن را به یک مشکل اجتماعی و اقتصادی تبدیل کرده است [۲].

با این حال، نرخ رشد Atrial Fibrillation در میان مطالعات مختلف متفاوت است، تخمین زده می‌شود که وقوع AF تا سال ۲۰۳۰ در ایالات متحده دو برابر شود [۳]. با تشخیص زودهنگام این آریتمی کشنده قلبی، می‌توان آن را پیشگیری و مدیریت نمود. فیبریلاسیون دهلیزی یک آریتمی فوق بطنی است، که با فعالیت دهلیزی غیرهماهنگ و متعاقب آن وخامت عملکرد مکانیکی دهلیز، مشخص می‌شود [۴]. این بیماری ممکن است منجر به تشکیل لخته‌های خونی و انسداد رگ‌ها شود، توانایی و حجم خون‌دهی قلب را کاهش دهد، فعالیت و کارکرد بطن‌ها را معیوب سازد و کیفیت زندگی را کاهش دهد [۵]. تشکیل لخته‌های خونی خطر ابتلاء به سکته مغزی و مرگ‌ومیر را در بیماران مبتلا به فیبریلاسیون دهلیزی افزایش می‌دهد. به طوری که در حدود ۱۵٪ از جمعیت سکته‌های مغزی را افراد مبتلا به فیبریلاسیون دهلیزی تشکیل می‌دهند [۶].

Holmes و همکاران ادعا کردند که گوشک دهلیز چپ می‌تواند محرکی مناسب برای ایجاد فیبریلاسیون دهلیزی باشد و اکنون نتایج این کار آزمایشی این موضوع را تأیید کرده است [۷]. ایزولاسیون الکتریکی ناحیه‌ای در قلب به نام گوشک دهلیز چپ می‌تواند بدون افزایش عوارض به بهبود بیماران مبتلا به فیبریلاسیون دهلیزی مزمن، بلندمدت و درمان‌ناپذیر کمک کند. در اغلب موارد گوشک دهلیزی را که محل تشکیل لخته است را نیز می‌بندند. هر وسیله مسدودکننده گوشک دارای محدوده‌ای از سایزها است که لازم است گوشک‌ها با اندازه‌های مختلف را پوشش دهد [۸]. یک گام مهم در جراحی مسدودکننده، تعیین اندازه وسیله مسدودکننده حاصل از بررسی ناحیه‌ای به نام landing zone در گوشک است؛ بنابراین یک ارزیابی دقیق از آناتومی Left Atrial Appendage در برنامه‌ریزی برای بسته شدن LAA بسیار مهم است. مطالعات نشان می‌دهد در یک درصد از بیماران، بیش از یک وسیله مسدودکننده در طی فرآیند جراحی، آزمایش شده است.

با این حال، شناسایی و تحلیل دستی ناحیه فرود LAA زمان‌بر و در معرض تغییرات بین مشاهده‌کنندگان است. اگر بخواهیم یک سیستم هوشمند جهت انتخاب و پیشنهاد یک سایز مناسب برای جراحی ارائه دهیم؛ شرط انجام آن جداسازی ناحیه landing zone است؛ که در این مطالعه سعی شد نواحی منتخب برای ناحیه گوشک از تصاویر اکوکاردیوگرافی جداسازی گردند.

تعداد محدودی از مطالعات بر روی تکنیک‌های تقسیم‌بندی LAA به خصوص تصویربرداری اکوکاردیوگرافی انجام شده است. با این حال، علاقه زیادی به انجام مطالعات تصویربرداری برای بهبود فرآیند تفسیر تصویر با استفاده از مدل‌های خودکار وجود داشته است. یک الگوریتم نیمه‌خودکار برای تقسیم‌بندی LAA با استفاده از الگوریتم رشد ناحیه ارائه شده است [۹]. در یک مطالعه دیگر، یک روش تقسیم‌بندی LAA کاملاً خودکار توسط یک عامل یادگیری تقویتی بازیگر منتقد پیشنهاد شد [۱۰]. Wang و همکاران، یک تکنیک تقسیم‌بندی LAA نیمه‌خودکار را بر اساس تصاویر Multislice Computed Tomography پیشنهاد کردند که شامل چهار نقطه بنیادی انتخاب‌شده به صورت دستی برای به دست آوردن ناحیه مورد نظر یا جعبه مقیدکننده برای LAA است [۱۱]. استفاده از شبکه‌های عصبی کانولوشن و ترکیب آن‌ها نیز اخیراً به‌عنوان یک روش قوی برای انجام جداسازی خودکار LAA مورد استفاده قرار گرفته است [۱۲]. در مطالعه Ghayoumi Zadeh و همکاران [۱۳] با استفاده از yolov1 توانستند ناحیه کاندید برای گوشک را استخراج نمایند.

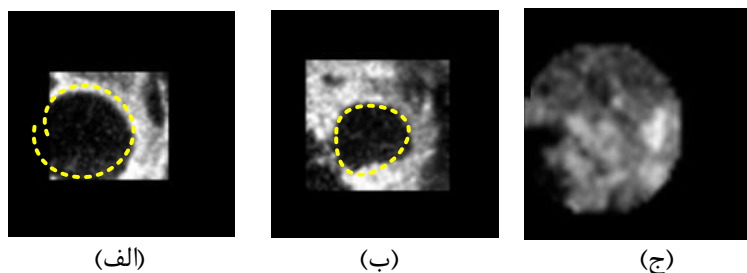
هدف از این پژوهش، شناسایی و ردیابی ناحیه کاندید برای گوشک دهلیز چپ قلب در تصاویر ویدیویی اکوی قلب است تا بتوان مسدودکننده‌های گوشک به درستی بنا به ناحیه گوشک انتخاب شوند. به همین منظور از شبکه‌های عصبی عمیق YOLOv3 استفاده شد. در همین راستا ابتدا تصاویر ۲ بعدی از سه بعدی استخراج و سپس ناحیه گوشک توسط پزشک متخصص لیبل بندی و در نهایت وارد شبکه عصبی عمیق گردید.

روش

داده‌های به کار در این مطالعه توصیفی-تحلیلی، تصاویر اکوکاردیوگرافی قلب واقعی اخذ شده در بیمارستان کینگز کالج لندن است. این داده‌ها مربوط به ۳۲ بیمار مرد/زن است (کد اخلاق: IR.RUMS.REC.1398.106). داده‌ها با توجه به

Harvard University, version 4.11, United States) استفاده شد که تصاویر محوری دوبعدی با ابعاد ۱۱۲ * ۱۲۸ پیکسل را از مجموعه داده سه‌بعدی LAA بر می‌گرداند. در مرحله بعد، تصاویر محوری توسط یک متخصص در اکوکاردیوگرافی مورد بررسی قرار گرفت و مرز LAA (یعنی ناحیه مورد نظر برای آموزش شبکه عصبی) در جایی که امکان پذیر بود ردیابی شد. قابل ذکر است که در برخی اسلایس‌های بیمار، مانند شکل ۱ ناحیه گوشک به درستی دیده و تشخیص داده نمی‌شد؛ بنابراین آن اسلایس از بررسی خارج گردید. در نهایت در مجموع ۱۹۱۴ تصویر محوری قابل تشخیص و ردیابی انتخاب شدند.

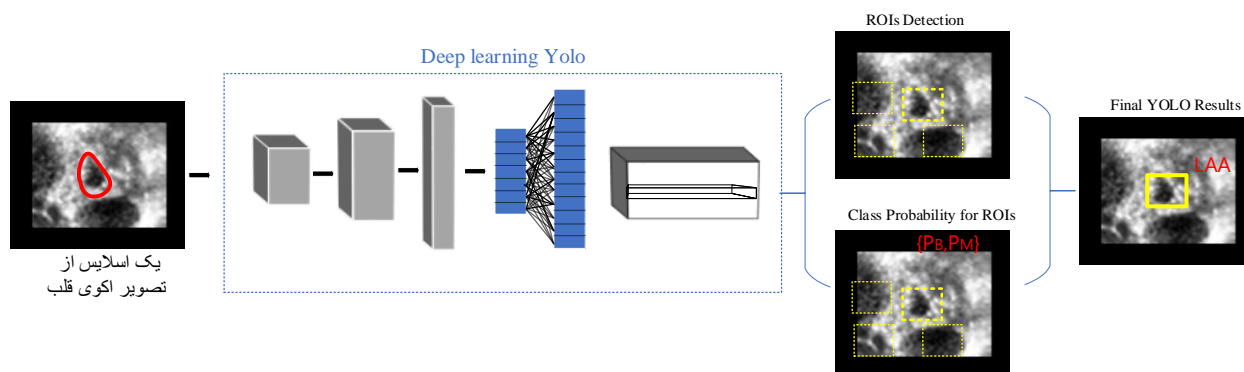
استانداردهای مقررات عمومی حفاظت از داده اروپا، استانداردهای اخلاقی کمیته تحقیقات سازمانی آماده شدند. داده‌ها کاملاً ناشناس و غیرقابل پیگیری بودند. تصاویر با استفاده از دستگاه اکوکاردیوگرافی (Epiq 7XT Philips company, Best, Netherland) با استفاده از پروب‌های X7-2t یا X8-2t (Philips, Best, and Netherland) در حالت ۳ بعدی زوم شده به دست آمده‌اند. اولین و تنها مرحله پیش‌پردازش در این روش، استخراج تصاویر محوری دوبعدی از مجموعه داده زوم شده سه‌بعدی بود. برای این منظور، از یک پلتفرم نرم‌افزاری منبع باز ۳ D slicer



شکل ۱: الف و ب) تصویر اسلایس ناحیه گوشک دهلیز چپ شناسایی شده‌ی بیمار توسط متخصص اکوکاردیوگرافی
ج) عدم شناسایی ناحیه گوشک در اسلایس مورد نظر بیمار

Region Of Interest (یعنی گوشک) باید توسط YOLO ها آموخته شوند.

سیستم Computer-aided design پیشنهادی مبتنی بر YOLO برای تشخیص و ردیابی ناحیه گوشک دهلیز چپ در شکل ۲ نشان داده شده است. در این کار، تصاویر اکوی قلب و



شکل ۲: سیستم CAD پیشنهادی برای تشخیص و ردیابی ناحیه گوشک دهلیز چپ با استفاده از مدل YOLO

[۱۵،۱۶]. در نهایت سرها که نقش آن در مورد ردیاب یک مرحله‌ای انجام پیش‌بینی متراکم است. پیش‌بینی متراکم پیش‌بینی نهایی است که از بردار حاوی مختصات جعبه محدود پیش‌بینی شده (مرکز، ارتفاع، عرض)، نمره اطمینان پیش‌بینی و برجسب تشکیل شده است.

در روش پیشنهادی از YOLOv3 استفاده شده است که همان‌طور که بیان شد یک آشکارساز شی، مبتنی بر CNN است که با استفاده از چارچوب darknet-53 ساخته شده است. این شبکه از ۵۳ لایه کانولوشن تشکیل شده است که از چارچوب قبلی Darknet19 بهبود یافته است. YOLOv3 مختصات جعبه محدود و احتمالات هر کلاس را مستقیماً از طریق رگرسیون ایجاد می‌کند. YOLOv3 یک تصویر ورودی را به شبکه‌های $S \times S$ تقسیم می‌کند و وقتی یک مرکز از یک هدف در هر سلول شبکه سقوط می‌کند، آن سلول وظیفه تشخیص اشیاء هدف را بر عهده دارد. این اشیاء را در سه مقیاس مختلف جعبه اتصال شناسایی می‌کند و هر یک از جعبه‌های اتصال دارای پنج جزء (x, y, hw, c) است. مختصات (x, y) مرکز را نشان می‌دهد و (hw) ارتفاع و عرض جعبه محدودکننده‌های را نشان می‌دهد که C نشان‌دهنده نمره اطمینان است. نمره اطمینان نشان‌دهنده احتمال وجود یک شی در یک جعبه محدود است. نمره اطمینان توسط معادله ۱ محاسبه می‌شود.

$$C = \Pr(class_i) \times IoU_{pred}^{truth} \quad (1)$$

مثبت واقعی در نظر گرفته می‌شود، در غیر این صورت، یک مثبت کاذب در نظر گرفته می‌شود. سپس یک روش غیر حداکثر مهار (NMS (Non-Maximum Suppression) برای نگه‌داشتن (مطمئن‌ترین جعبه‌ها و از بین بردن جعبه‌های کپی تکراری و زائد از همان اشیاء با تعیین آستانه اطمینان استفاده می‌شود. سرانجام، احتمالات کلاس مشروط با مقادیر اطمینان جعبه محدود منحصر به فرد برای تعیین نمره طبقه‌بندی هر شیء ضرب می‌شود که با استفاده از معادله ۲ محاسبه می‌شود.

$$\Pr(class_i | object) \times \Pr(object) \times IoU_{pred}^{truth} = \Pr(class_i) \times IoU_{pred}^{truth} \quad (2)$$

الگوریتم convolutional neural network ارائه‌شده در این مطالعه بر اساس یک پلتفرم شناسایی و طبقه‌بندی شی متن‌باز است که تحت پروژه (You Only Look Once) YOLO که مخفف «شما فقط یک‌بار نگاه کنید» است، کامپایل شد [۱۴]. به‌طور خلاصه، یک ردیاب شی معمولی از چندین قسمت تشکیل شده که شامل ورودی، ستون فقرات، گردن و در نهایت سر است. بخش ورودی شامل تصویر، وصله‌ها و هرم تصویر است. بخش ستون فقرات که یک شبکه عصبی عمیق است که عمدتاً از لایه‌های کانولوشن شکل گرفته است. در ستون فقرات استخراج ویژگی‌های اساسی از تصویر صورت می‌پذیرد. انتخاب ستون فقرات یک مرحله مهم در بهبود عملکرد تشخیص شی است. غالباً از شبکه‌های عصبی از پیش آموزش‌دیده برای آموزش ستون فقرات استفاده می‌شود. ستون فقرات آشکارسازها می‌توانند VGG، ResNet، SqueezeNet، DenseNet و غیره باشند [۱۷-۱۵]. بخش گردن که نقش اساسی آن جمع‌آوری نقشه‌های مشخصه از مراحل مختلف است. لایه‌های این بخش بین ستون فقرات و سر قرار دارند و برای استخراج نگاشت‌های ویژگی در مراحل مختلف ستون فقرات استفاده می‌شوند. گردن معماری عمومی این الگوریتم می‌تواند از یک شبکه هرم ویژگی (FPN)، یک شبکه متراکم سازی مسیر (PANet) یا یک شبکه دوطرفه هرم ویژگی (Bi-FPN) تشکیل شده باشد.

عبارت $\Pr(class_i)$ تعیین می‌کند که آیا نقطه مرکزی LAA در سلول شبکه قرار گیرد. وقتی مقدار عبارت $\Pr(class_i)$ برای یک است که نقطه مرکزی یک شی در یک شبکه وجود داشته باشد، در غیر این صورت صفر است. عبارت (intersection over union) IoU_{pred}^{truth} نسبت جعبه محدود پیش‌بینی شده LAA با جعبه محدودکننده حقیقت بافت است. مقدار IoU تشخیص LAA را در صورت مثبت بودن یا مثبت کاذب بودن تأیید می‌کند. وقتی جعبه محدود پیش‌بینی شده دارای IoU بیشتر از آستانه IoU داده شده باشد، پیش‌بینی به‌عنوان یک

منظور، یکی را با بالاترین Intersection Over Union با حقیقت زمینه انتخاب می‌شود. این استراتژی منجر به تخصص در بین پیش‌بینی‌های جعبه محدود می‌شود. هر پیش‌بینی در پیش‌بینی اندازه‌ها و نسبت‌های خاص بهتر می‌شود. معادله ۳ عملکرد Loss را نشان می‌دهد:

$$\begin{aligned} loss = & \lambda_{coord} \sum_{i=0}^{S^2} \sum_{j=0}^B 1_{ij}^{obj} (2-w_i \times h_i)[(x_i - x_i)^2 + (y_i - y_i)^2 + \\ & (w_i - w_i) + (h_i - h_i)^2] + \lambda_{class} \sum_{i=0}^{S^2} \sum_{j=0}^B 1_{ij}^{obj} \sum_{c \in classes} p_i(c) \log(p_i(c)) + \\ & \lambda_{noobj} \sum_{i=0}^{S^2} \sum_{j=0}^B 1_{ij}^{noobj} (c_i - \hat{c}_i)^2 + \sum_{i=0}^{S^2} \sum_{j=0}^B 1_{ij}^{obj} (c_i - \hat{c}_i)^2 \end{aligned} \quad (3)$$

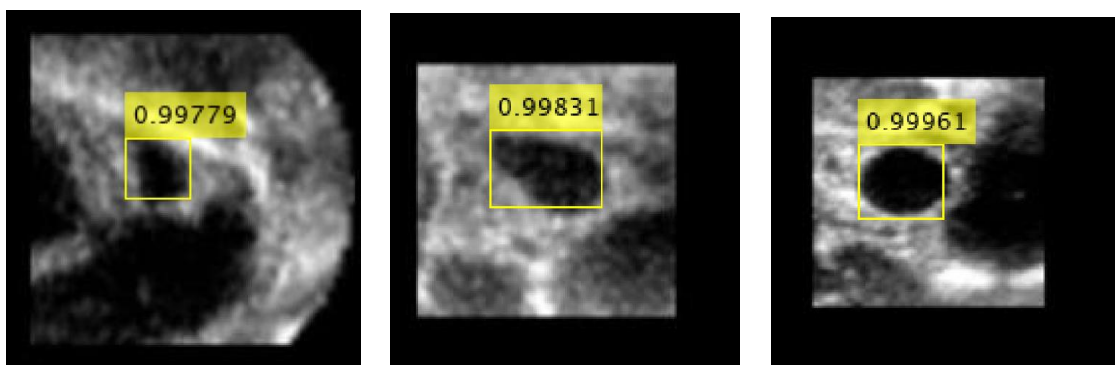
مدل پیشنهادی، به دلیل افزایش مقیاس‌های تشخیص، FPN را افزایش می‌دهد. همچنین کارهای محصورکننده (Anchor Boxes) از ۹ به ۱۲ افزایش داده شد. ۱۲ جعبه لنگر تولید شده با اجرای خوشه‌بندی k-means بر روی مجموعه داده‌ها عبارت‌اند از: (۲۵، ۴۰)، (۵۲، ۸۰)، (۸۴، ۱۱۲)، (۶۰، ۶۴)، (۱۱۰، ۹۸)، (۱۶۵، ۱۳۹)، (۱۱۲، ۱۱۵)، (۹۹، ۱۰۰)، (۱۱۲، ۷۰)، (۱۱۵، ۱۲۰)، (۱۱۸، ۱۱۶)، (۵۰، ۷۴).

نتایج

داده‌های آموزش شامل ۱۳۶۹ و تعداد تصاویر آزمایش ۵۴۵ تصویر است. حالات مختلف نتایج به دست آمده در شکل ۳ نمایش داده شده است. نتایج به دست آمده حاکی از عملکرد خوب شبکه پیشنهادی در مکان‌یابی LAA در تصویر است.

در این رابطه، $Pr(class_i | object)$ احتمال کلاس LAA را تعیین می‌کند. تابع Loss برای YOLOv3 چندین جعبه محدودکننده را در هر سلول شبکه پیش‌بینی می‌کند. برای محاسبه Loss برای مثبت واقعی، فقط یکی جعبه‌های محدودکننده مسئول تشخیص LAA می‌شود. برای این

نکته مهمی که باید اشاره شود این است که بهینه‌سازی CNN با استفاده از افزایش داده‌ها یک فرآیند مصنوعی برای بزرگ کردن یک مجموعه داده برای آموزش CNN با داده‌های متنوع است. تکنیک‌های افزایش شامل چرخش تصویر، تقسیم‌بندی مجموعه داده، برش تصویر، مقیاس‌گذاری، جابه‌جایی، آینه‌کاری است. این تکنیک‌ها توسط چندین محقق برای بهبود روند کلی یادگیری و عملکرد به کار گرفته شده‌اند [۱۴]. تصاویر مجموعه داده با استفاده از پنج تکنیک مختلف افزایش چرخش تصویر مانند چرخش (۳۰- و ۳۰+)، (۹۰- و ۹۰+) و (۱۸۰- و ۱۸۰+) نویز گوسی، معکوس کردن، بلور گوسی و اصلاح گاما استفاده شد. علاوه بر این برای بهبود نتایج تغییراتی بر روی پارامترهای پیش‌فرض نسخه yolov3 اعمال شد تا الگوریتم قوی‌تر گردد. برخلاف YOLOv3



شکل ۳: نتایج به دست آمده از شبکه پیشنهادی جهت شناسایی ناحیه گوشک دهلیز چپ

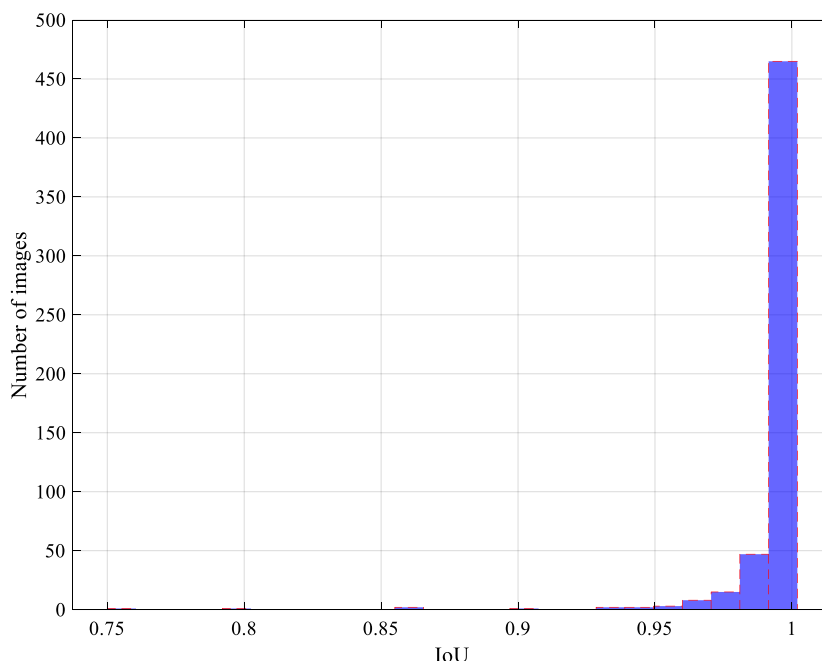
شبکه با کادرهای محصورکننده واقعی است که طبق رابطه ۴ تعریف می‌شود:

$$IoU = \frac{|A \cap B|}{|A \cup B|} \quad (۴)$$

دقت به‌دست‌آمده از تشخیص ناحیه LAA بر روی مجموعه تصاویر داده‌های آزمایش در شکل ۴ نشان داده شده است. همان‌طور که قابل‌مشاهده هست در اکثریت تصاویر، مقدار IoU نزدیک به ۱ است.

چندین معیار برای ارزیابی کارایی روش‌های تشخیص اشیاء وجود دارد. IoU معیاری برای اندازه‌گیری میزان سطح همپوشانی بین کادرهای محصورکننده پیش‌بینی‌شده توسط

در صورتی که مقدار IoU بزرگ‌تر از ۰/۵ باشد، تشخیص، مثبت صحیح (True Positive) و در غیراین صورت، مثبت کاذب (False Positive) خواهد بود. منفی کاذب (False Negative) نیز به این معنی است که هدف در تصویر وجود دارد، اما شبکه آن را تشخیص نداده است. هیستوگرام نتایج



شکل ۴: هیستوگرام نتایج IoU به‌دست‌آمده از تشخیص ناحیه LAA بر روی مجموعه تصاویر داده‌های آزمایش

است که شامل میانگین، مینیمم، ماکزیمم و انحراف معیار مربوط به IoU است:

نتایج آماری IoU به‌دست‌آمده از تشخیص ناحیه LAA بر روی مجموعه تصاویر داده‌های آزمایش در جدول ۱ ارائه شده

جدول ۱: نتایج آماری IoU از تشخیص ناحیه LAA بر روی مجموعه تصاویر داده‌های آزمایش

متغیرها	میانگین	مینیمم	ماکزیمم	انحراف معیار
IoU	۰/۹۹۳۷	۰/۷۵۶۴	۰/۰۹۹۹۹	۰/۰۱۸۰

دیگر شامل دقت و صحت هستند. دقت، شامل نرخ تعداد اشیاء درست تشخیص داده شده به کل تعداد اشیاء تشخیص داده

نتایج نشان داد که CNN قادر به شناسایی ناحیه گوشک در مجموعه داده‌ها با میانگین ۹۹/۳۷٪ صحت بود. معیارهای

شده است که می‌توان از طریق رابطه ۵ محاسبه نمود:

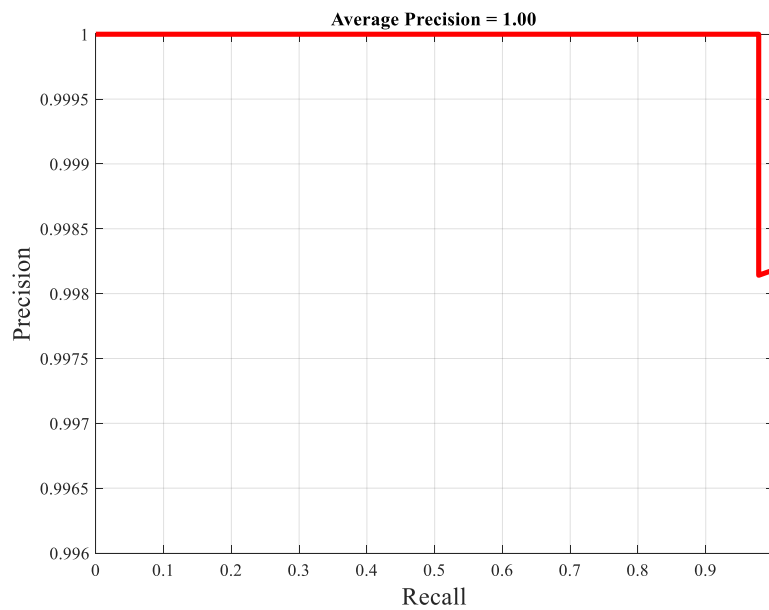
$$precision = \frac{TP}{TP + FP} \quad (5)$$

رابطه ۶ محاسبه می‌شود:

$$Recall = \frac{TP}{TP + FN} \quad (6)$$

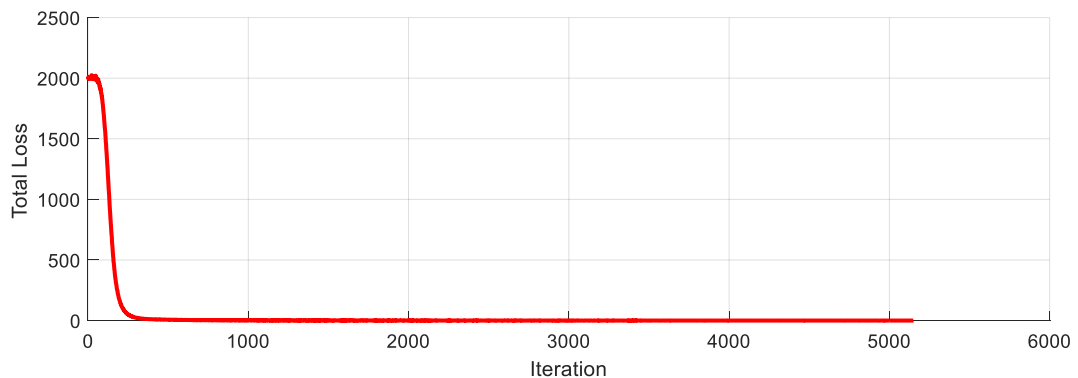
صحت، نرخ تعداد اشیاء درست تشخیص داده شده به تعداد اشیاء موجود از کلاس خاص در مجموعه داده است؛ که طبق

منحنی Recall-precision شبکه، در شکل ۵ مشاهده نشان داده شد.



شکل ۵: منحنی Precision-Recall شبکه YOLOv3 در تشخیص LAA

نمودار مربوط به total loss را به ازای iteration در تصویر ۶ قابل مشاهده است.



شکل ۶: مقدار total loss به ازای iterationهای شبکه YOLOv3 در هنگام آموزش داده‌ها

بحث و نتیجه گیری

در این مطالعه، یک الگوریتم CAD مبتنی بر YOLO برای ردیابی و تشخیص ناحیه LAA بر روی تصاویر محوری دوبعدی مشتق شده سه بعدی پیشنهاد شد که می تواند برای توسعه یک مدل برای تشخیص خودکار و آنالیز ناحیه فرود LAA استفاده شود. یک گام ضروری در برنامه ریزی بسته شدن LAA، شناسایی دستی ناحیه فرود LAA و اندازه گیری بلندترین و کوتاه ترین ابعاد و محیط آن است. کاربرد الگوریتم های یادگیری مبتنی بر ماشین در اکوکاردیوگرافی در مراحل ابتدایی خود است. در میان انواع مختلف یادگیری ماشین، کاربرد CNN در اکوکاردیوگرافی تنها در شناخت دیدگاه های به دست آمده از اکوکاردیوگرافی و کمی کردن ناهنجاری های حرکت دیوار گزارش شده است [۱۷]. به نظر می رسد CNN یک روش جذاب برای توسعه الگوریتم ها برای ردیابی خودکار و تشخیص منطقه فرود مسدودکننده ها از تصاویر دوبعدی مشتقات سه بعدی باشد. Ghayoumi Zadeh و همکاران تعداد تصاویری که مورد بررسی و ارزیابی قرار دادند برابر با ۵۶۲ تصویر بود که به دقت ۹۰/۷٪ درصد دست پیدا کردند که در این پژوهش تعداد تصاویر (۱۹۱۴) و دقت (۹۹/۳۷٪) به دست آمد [۱۳].

عملاً برای تشخیص میزان قطر یک گوشک جهت انتخاب ساینز واچمن، بایستی ابتدا ناحیه گوشک در اسلایس های تصاویر ویدیوی جداسازی شوند؛ که روش پیشنهادی بر مبنای شبکه های عصبی عمیق می تواند به صورت هوشمندانه این مهم را فراهم آورد.

از روش های محلی برای شناسایی می توان به RCNN، RPN، Fast R-CNN، Faster R-CNN و YOLO اشاره کرد. سرعت طبقه بندی در روش Fast R-CNN حدود ۱ فریم در هر ۲ ثانیه است که ۲۵ برابر سریع تر از R-CNN است. Simonyan و Zisserman [۱۸] در روشی برای یادگیری عمیق، مدل هایی خیلی عمیق با ۵ لایه کانولوشن ارائه کرد که این مدل ها اعم از ۱۱ لایه وزنی، ۱۳ لایه وزنی، ۱۶ لایه وزنی و ۱۹ لایه وزنی است که سرعت Faster R-CNN با مدل ۱۶ لایه ای زیسرمن، ۷ فریم در ثانیه، حدود ۲۰۰ برابر از R-CNN است. در الگوریتم YOLO به مراتب خیلی بالاتر از Faster R-CNN نظر است [۱۸]. نتایج نشان داد که روش CNN برای شناسایی ناحیه گوشک دهلیز چپ قلب در تصاویر ویدیوی اکوی قلب ارائه شده در این مطالعه، بسیار دقیق و کارآمد است.

Pakizeh Moghadam و همکاران نیز تصاویر محوری دوبعدی را از مجموعه داده های سه بعدی استخراج کردند که نقطه اشتراک با این کار است؛ اما برای جداسازی ناحیه گوشک از ویژگی های استخراجی در ناحیه استفاده کردند. به این صورت که پس از پیش پردازش تصویر، تصاویر دودویی با استفاده از یک روش آستانه گذاری ایجاد کردند سپس یک ماتریس تصویر دودویی با استفاده از رویکرد مجاورت ۸ شکل گرفت و اسکن شد که منجر به قطعه بندی اشیاء با محیط بسته در تصویر شد. سپس از یک رویکرد مبتنی بر ویژگی برای تشخیص ناحیه LAA و سپس شناسایی ناحیه فرود دستگاه استفاده شد [۱۹] که این روش در مقایسه با روش ارائه شده در این مطالعه بسیار زمان بر و ممکن است بر روی تصاویر جدید نتایج قابل قبولی ارائه ندهد.

نکته ای که در این جا مطرح است، چگونگی تعیین تعداد ویژگی ها و میزان اهمیت و تأثیر آن ها در قدرت تشخیصی سیستم است. از سویی برخی از ویژگی ها به طور ضمنی با یکدیگر همبستگی دارند و می توانند نوعی پیچیدگی غیر ضروری در حل مسئله ایجاد کنند (over fitting). در شبکه های عصبی ویژگی محور، آنچه مسلم است، این است که هر گونه کاستی یا افزونگی در مراحل استخراج ویژگی و یا طراحی ساختار شبکه عصبی، به شدت بر روی کارایی سیستم عصبی از لحاظ درستی و حساسیت عملکرد سیستم هوشمند تأثیر گذار است، بنابراین ما را مجاب می کند که از روش هایی همچون شبکه های عصبی عمیق استفاده نماییم.

در برخی از کارهای گذشته از شبکه های عصبی U-Net برای جداسازی ناحیه گوشک استفاده کردند [۲۰]. با توجه به این که ردیابی و دقت عملکرد مدل از جایگاه ویژه ای برخوردار است در این کار از شبکه های عصبی عمیق yolo به جای مدل های جداسازی استفاده شد.

تعداد کمی از محققان بر LAA در حوزه پردازش تصویر تمرکز کرده اند و بیشتر پژوهش های گذشته در زمینه تصاویر CT بوده است که در مطالعه حاضر بر خلاف کارهای گذشته بر روی تصاویر اکوکاردیوگرافی متمرکز شده است. انسداد گوشک دهلیز چپ با استفاده از دستگاه های ساخته شده یک روند رو به رشد است. این مطالعه با هدف ایجاد یک سیستم تشخیصی به کمک رایانه برای شناسایی LAA در تصاویر اکوکاردیوگرافی انجام شده است. ارائه روشی نوین جهت جداسازی ناحیه گوشک از اهمیت منحصربه فردی برخوردار است. اهمیت موضوع مورد مطالعه را می توان در قالب

پردازند. نتایج مدل پیشنهادی حاکی از دقت شناسایی محدوده گوشک دهلیز چپ قلب است. با توجه به سائزهای مختلف مسدودکننده‌ها، لازمه انتخاب صحیح سائز مسدودکننده در سیستم‌های هوش مصنوعی، شناسایی دقیق محل گوشک می‌باشد. نتایج این پژوهش برای متخصصان قلب و اکوکاردیوگرافی که در جهت جراحی و نصب مسدودکننده‌های گوشک دهلیز چپ فعالیت می‌کنند و به خصوصی سیستم‌های هوش مصنوعی در این زمینه، می‌تواند بسیار مفید واقع شود.

تعارض منافع

هیچ‌گونه تعارض منافع توسط نویسندگان بیان نشده است.

References

1. Go AS, Hylek EM, Phillips KA, Chang Y, Henault LE, Selby JV, et al. Prevalence of diagnosed atrial fibrillation in adults: national implications for rhythm management and stroke prevention: the AnTicoagulation and Risk Factors in Atrial Fibrillation (ATRIA) Study. *JAMA* 2001;285(18):2370-5. doi: 10.1001/jama.285.18.2370.
2. Boriani G, Diemberger I. Globalization of the epidemiologic, clinical, and financial burden of atrial fibrillation. *Chest* 2012;142(6):1368-70. doi: 10.1378/chest.12-1091
3. Colilla S, Crow A, Petkun W, Singer DE, Simon T, Liu X. Estimates of current and future incidence and prevalence of atrial fibrillation in the US adult population. *Am J Cardiol* 2013;112(8):1142-7.
4. Hohnloser SH, Kuck K-H, Lilienthal J, investigators P. Rhythm or rate control in atrial fibrillation—Pharmacological Intervention in Atrial Fibrillation (PIAF): a randomised trial. *Lancet* 2000;356(9244):1789-94. doi: 10.1016/s0140-6736(00)03230-x.
5. Horie N, Tateishi Y, Morikawa M, Morofuji Y, Hayashi K, Izumo T, et al. Acute stroke with major intracranial vessel occlusion: characteristics of cardioembolism and atherosclerosis-related in situ stenosis/occlusion. *J Clin Neurosci* 2016;32:24-9. doi: 10.1016/j.jocn.2015.12.043.
6. American College of Physicians. Guidelines for medical treatment for stroke prevention. *Ann Intern Med* 1994;121(1):54-5. doi: 10.7326/0003-4819-121-1-199407010-00009
7. Holmes DR, Reddy VY, Turi ZG, Doshi SK, Sievert H, Buchbinder M, et al. Percutaneous closure of the left atrial appendage versus warfarin therapy for prevention of stroke in patients with atrial fibrillation: a randomised non-inferiority trial. *Lancet* 2009;374(9689):534-42.
8. Viles-Gonzalez JF, Kar S, Douglas P, Dukkipati S, Feldman T, Horton R, et al. The clinical impact of incomplete left atrial appendage closure with the

پردازش تصویر و مبحث پزشکی موردتوجه قرار داد. آنچه مسلم است ارتباط گوشک دهلیز چپ با سگته مغزی در بیماران با فیبریلاسیون قلبی است. در این پژوهش سعی شده است تا اصول طراحی یک سیستم هوشمند CAD تصویر محور برای تشخیص ناحیه گوشک دهلیز چپ بر اساس تصاویر اکوکاردیوگرافی قلب ارائه شود. این سیستم بر مبنای شبکه‌های عصبی کانولوشن استوار است و امتیاز این نوع از ساختارهای هوشمند در این است که برای تشخیص تصاویر، دیگر نیازی به تعریف و استخراج دستی ویژگی‌ها وجود ندارد. این شبکه‌ها به‌گونه‌ای طراحی شده‌اند تا با مدل‌سازی ساختار بینایی و فرآیندهای تشخیصی وابسته به آن در مغز، با استخراج خودکار ویژگی‌های موردنیاز، به یادگیری و شناسایی هدف موردنظر

- Watchman Device in patients with atrial fibrillation: a PROTECT AF (Percutaneous Closure of the Left Atrial Appendage Versus Warfarin Therapy for Prevention of Stroke in Patients With Atrial Fibrillation) substudy. *J Am Coll Cardiol* 2012;59(10):923-9.
9. Leventic H, Babin D, Velicki L, Galie I, Zlokolica V, editors. Semi-automatic left atrial appendage segmentation from 3D CCTA images. 2017 International Symposium ELMAR; 2017 Sep 18-20; IEEE; 2017. doi: 10.23919/ELMAR.2017.8124430
 10. Al WA, Yun ID, editors. Actor-Critic Reinforcement Learning for Automatic Left Atrial Appendage Segmentation. IEEE International Conference on Bioinformatics and Biomedicine (BIBM); 2018 Dec 3-6; Madrid, Spain: IEEE; 2018. doi: 10.1109/BIBM.2018.8621575
 11. Wang L, Feng J, Jin C, Lu J, Zhou J, editors. Left atrial appendage segmentation based on ranking 2-D segmentation proposals. Springer: International Workshop on Statistical Atlases and Computational Models of the Heart; 2016. doi:10.1007/978-3-319-52718-5_3
 12. Jin C, Feng J, Wang L, Yu H, Liu J, Lu J, et al. Left atrial appendage segmentation and quantitative assisted diagnosis of atrial fibrillation based on fusion of temporal-spatial information. *Comput Biol Med* 2018;96:52-68. doi: 10.1016/j.compbiomed.2018.03.002.
 13. Ghayoumi Zadeh H, Fayazi A, Melikian N, J Monaghan M, Eskandari M. Algorithm for Recognition of Left Atrial Appendage Boundaries in Echocardiographic Images. *Iranian Journal of Medical Physics* 2021;18(2):123-32. doi: 10.22038/IJMP.2020.43736.1663
 14. Redmon J, Divvala S, Girshick R, Farhadi A, editors. You only look once: Unified, real-time object detection. IEEE Conference on Computer Vision and Pattern Recognition (CVPR); 2016 Jun 27-30; Las Vegas, NV, USA: 2016. doi: 10.1109/CVPR.2016.91

15. He K, Zhang X, Ren S, Sun J. Spatial pyramid pooling in deep convolutional networks for visual recognition. *IEEE Transactions on Pattern Analysis and Machine Intelligence* 2015;37(9):1904-16. doi: 10.1007/978-3-319-10578-9_23
16. Chen LC, Papandreou G, Kokkinos I, Murphy K, Yuille AL. DeepLab: Semantic Image Segmentation with Deep Convolutional Nets, Atrous Convolution, and Fully Connected CRFs. *IEEE Transactions On Pattern Analysis and Machine Intelligence* 2017;40(4):834-48.
17. Alsharqi M, Woodward W, Mumith J, Markham D, Upton R, Leeson P. Artificial intelligence and echocardiography. *Echo Res Pract* 2018; 5(4): R115–R25.
18. Simonyan K, Zisserman A. Very deep convolutional networks for large-scale image recognition. arXiv:1409.1556
19. Pakizeh Moghadam A, Eskandari M, Monaghan M, Haddadnia J. A Semi-Automated Algorithm for Segmentation of the Left Atrial Appendage Landing Zone: Application in Left Atrial Appendage Occlusion Procedures. *J of Biomed Phys & Eng* 2020;10(2):205-14. doi:10.31661/jbpe.v0i0.1912-1019
20. Jia S, Despinasse A, Wang Z, Delingette H, Pennec X, Jaïs P, et al. Automatically segmenting the left atrium from cardiac images using successive 3D U-nets and a contour loss. arXiv:1812.02518

Segmentation of the Left Atrial Appendage in the Echocardiographic Images of the Heart Using a Deep Neural Network

Ghayoumi Zadeh Hossein^{1,2*}, Fayazi Ali³, Rezaee Khosro⁴, Gholizadeh Mohammad Hossein³, Eskandari Mehdi⁵

• Received: 9 Jul 2021

• Accepted: 15 Nov 2021

Introduction: Cardiovascular diseases are one of the leading causes of mortality in today's industrial world. Occlusion of left atrial appendage (LAA) using the manufactured devices is a growing trend. The objective of this study was to develop a computer-aided diagnosis system for the identification of LAA in echocardiographic images.

Method: The data used in this descriptive analytical study included 3D echocardiographic images of the heart of 32 patients in King's College Hospital in London. All patients were treated successfully using the LAA closure device. A total of 208 two-dimensional images were first obtained from each 3D echocardiographic image data set. Then, 1914 images in which the LAA region was clearly recognizable were selected for this study. The proposed neural network was compiled based on the YOLOv3 algorithm. Finally, 1369 and 545 images were used for training and testing the algorithm, respectively.

Results: The performance of the algorithm in detecting the LAA on a set of 545 images was compared with the regions detected in similar images by an expert in echocardiography through intersection over union (IOU). The algorithm was able to correctly identify the LAA region in all 545 examined images with an average IOU of 99.37%.

Conclusion: The proposed image-based algorithm could detect LAA region in echocardiographic images with a high accuracy. This method can be used to develop algorithms for automatic analysis of the LAA region to determine the size of the closure device and to plan an efficient procedure in LAA occlusion methods.

Keywords: Echocardiography, Deep Neural Network, Convolutional Neural Network (CNN), Atrial Fibrillation (AF), Left Atrial Appendage (LAA)

• **Citation:** Ghayoumi Zadeh H, Fayazi A, Rezaee K, Gholizadeh MH, Eskandari M. Segmentation of the Left Atrial Appendage in the Echocardiographic Images of the Heart Using a Deep Neural Network. *Journal of Health and Biomedical Informatics* 2021; 8(3): 315-25. [In Persian]

1. Non-Communicable Diseases Research Center, Rafsanjan University of Medical Sciences, Rafsanjan, Iran
2. PhD. in Biomedical Engineering, Assistant Professor, Department of Electrical Engineering, Vali-e-Asr University of Rafsanjan, Rafsanjan, Iran
3. PhD. in Electrical Engineering, Assistant Professor, Department of Electrical Engineering, Vali-e-Asr University of Rafsanjan, Rafsanjan, Iran
4. PhD. in Biomedical Engineering, Assistant Professor, Department of Biomedical Engineering, Meybod University, Meybod, Iran
5. MD, FRACP, King's College Hospital, London, United Kingdom

***Corresponding Author:** Hossein Ghayoumi Zadeh

Address: Department of Electrical Engineering, Faculty of Engineering, Vali-e-Asr University of Rafsanjan, Imam Khomeini Square, Rafsanjan, Iran

• **Tel:** 034-31312398

• **Email:** h.ghayoumizadeh@vru.ac.ir